



PAPIOCARE®

# CASOS CLÍNICOS LESIONES CAUSADAS POR EL VIRUS DEL PAPILOMA HUMANO

COMITÉ CIENTÍFICO EVALUADOR  
EN PATOLOGÍA CERVICAL

Dr. F. Javier de Santiago García

Dr. Andrés Carlos López

Dr. Juan Carlos Martínez Escoriza

Dr. Javier Cortés Bordoy





# CASOS CLÍNICOS LESIONES CAUSADAS POR EL VIRUS DEL PAPILOMA HUMANO

COMITÉ CIENTÍFICO EVALUADOR EN PATOLOGÍA CERVICAL

**DR. F. JAVIER DE SANTIAGO GARCÍA**

*Jefe de Servicio de Ginecología Oncológica. MD Anderson Cancer Center*

**DR. ANDRÉS CARLOS LÓPEZ**

*Jefe de Servicio de Obstetricia y Ginecología. Hospital Quirónsalud Málaga*

**DR. JUAN CARLOS MARTÍNEZ ESCORIZA**

*Jefe de Servicio de Obstetricia y Ginecología. Hospital General Universitario Alicante*

**DR. JAVIER CORTÉS BORDOY**

*Expresidente de la Asociación Española de Patología Cervical y Colposcopia [AEPC]*

Cualquier forma de reproducción, distribución, comunicación pública o transformación de esta obra solo puede ser realizada con la autorización de sus titulares, salvo excepción prevista por la ley. Dirijase a CEDRO (Centro Español de Derechos Reprográficos, [www.cedro.org](http://www.cedro.org)) si necesita fotocopiar o escanear algún fragmento de esta obra.

© 2021 Procare Health

Diseño y maquetación: Ergon  
C/ Arboleda, 1. 28221 Majadahonda (Madrid).  
Berruete 50. 08035 Barcelona.

ISBN: 978-84-18576-64-5

SUMARIO

# PRESENTACIÓN

El pasado mes de enero nos llegó la triste noticia de que nuestro amigo, compañero y maestro el doctor Eduardo Vilaplana había fallecido. Todos aquellos que tuvimos el placer de conocerle sabemos la gran pérdida que ello supone para el mundo de la Ginecología en general y la Patología Cervical en particular. El doctor Vilaplana fue uno de los mejores y más innovadores especialistas de nuestra época, pionero en su trabajo y en su línea de investigación en esta área. Su labor, siempre volcada en el cuidado de la salud de la mujer a lo largo de su carrera profesional, le valió convertirse en Miembro de Honor de la Sociedad Española de Ginecología y Obstetricia (SEGO), de la Asociación Española de Patología Cervical y Colposcopia y de la Asociación Mejicana por la UNESCO.

Nosotros, sus discípulos, hemos querido honrar su memoria y para ello hemos desarrollado el programa de casos clínicos Dr. Eduardo Vilaplana, que presentamos en esta monografía. Este programa ha recogido la experiencia clínica de compañeros ginecólogos en el ámbito de la patología cervical, mostrando su experiencia en el manejo de pacientes virus papiloma humano VPH positivos. Aquí mostramos los 42 casos presentados en la primera edición, entre los que el Comité Científico de Evaluación (CCdE) ha seleccionado nueve finalistas y un ganador.

Los diez mejores casos seleccionados por el Comité de Evaluación (CCdE) – a cuyos miembros agradezco enormemente su trabajo, tan valioso – han sido ya presentados en dos talleres virtuales para expandir el conocimiento y la experiencia entre nuestros colegas, talleres que se pueden volver a ver haciendo [click aquí](#), y que serán publicados en una revista científica internacional de alto prestigio. Además, la doctora Zuramis Estrada, ganadora de esta primera edición, tendrá la oportunidad de presentar su caso clínico como ponente del próximo congreso de la Sección de Ginecología Oncológica y Patología Mamaria de la SEGO, al que asistirá con una beca de inscripción incluida en el premio Dr. Eduardo Vilaplana.

Los miembros del CCdE estamos encantados con la calidad de todos los casos clínicos presentados, evidencia que nos ha creado agradables problemas de selección. En consecuencia, y con el apoyo inestimable y decidido de Procare Health, hemos tomado la decisión de extender el programa y el premio a una segunda edición que se encuentra actualmente abierta: a ella pueden ser enviados nuevos casos usando el [enlace de acceso a la plataforma](#).

Muchas gracias a todos por la confianza depositada en este grupo y en este proyecto. El recuerdo y el homenaje a Eduardo Vilaplana se merecen esto y mucho más.

**Dr. Javier Cortes Bordoy**

*Coordinador*

# AUTORES

NATALIA ABADÍA CUCHÍ  
FRANCISCO JAVIER AGÜERA  
JOSEP AIXALÀ GELONCH  
LUISANA ALBELO MANUEL  
ÁLVARO I. ALCAIDE PADILLA  
IRIS ARAN BALLESTA  
PATRICIA BEROIZ FERNÁNDEZ  
LARA COLOMÉ CEBALLOS  
CATERINA CORTÉS ALAGUERO  
ESPERANZA DÍAZ GONZÁLEZ  
NATALIA PAULA DORTA GONZÁLEZ  
PEDRO MIGUEL EGÜEZ MACÍAS  
CATALINA RENATA ELIZALDE MARTINEZ-PEÑUELA  
ZURAMIS ESTRADA BLANCO  
SOFÍA GARCÍA FARIÑA  
MARTA GARCÍA-YUSTE GONZÁLEZ  
FRANCISCA GIL MEDINA  
ANA MARÍA GÓMEZ LAENCINA  
AMALIA GONZÁLEZ JIMÉNEZ  
JESÚS JOAQUÍN HIJONA ELÓSEGUI  
SABELA IGLESIAS FAUSTINO  
E. LÓPEZ-GRADO NERÍN  
ELGA LÓPEZ GONZÁLEZ  
ESMERALDA LÓPEZ LÓPEZ  
ESTER MARTÍNEZ LAMELA  
CYNTHIA MARTÍNEZ MARTÍNEZ  
MARTÍNEZ VICENTE  
FLOR ISABEL MAURA TEJEDA  
CANDELARIO MENDOZA CRUZ  
JUAN MODESTO CABALLERO  
NADIA NASSAR MELICA  
JESÚS CARLOS NOGUEROL GÓMEZ  
MARÍA OTERO PARDO  
LAIA PALLARÈS PORTA  
DÁCIL PRECKLER PEÑA  
VANESA RODRÍGUEZ FERNÁNDEZ  
NÚRIA-LAIA RODRÍGUEZ MIAS  
MARÍA SÁNCHEZ PASCUAL  
LAURA SÁNCHEZ RIVADULLA  
MARÍA SERRANO VELASCO  
CARMEN BELÉN DE LA TORRIENTE BENITO  
LARA VALLDEPERAS ABAD  
NATALIA DEL VALLE SÁNCHEZ BAUDO LÓPEZ  
ANA ESTHER DEL VILLAR VÁZQUEZ  
NEREA VILLAR GARCÍA  
CARMEN YELO DOCIO  
ÁNGELA MARÍA ZAMBRUNO LIRA

# ÍNDICE

## GANADORA DEL PREMIO DR. EDUARDO VILAPLANA

1. **CONDILOMATOSIS VULVAR. NUEVOS TRATAMIENTO SINÉRGICOS LOCALES** ..... 1  
Dra. Zuramis Estrada Blanco (*Hospital Universitario del Sureste, Arganda del Rey, Madrid*)

## FINALISTAS DEL PREMIO DR. EDUARDO VILAPLANA


2. **VAIN TRAS HISTERECTOMÍA POR PATOLOGÍA ONCOLÓGICA HACE 21 AÑOS** ..... 5  
Dra. Cynthia Martínez Martínez (*Hospital de Manises, Valencia*)
3. **TRATAMIENTO ADYUVANTE DEL VIN CON PAPILOCARE® GEL EXTERNO. A PROPÓSITO DE UN CASO** ..... 9  
Dra. María Serrano Velasco (*Hospital Universitario La Paz, Madrid*)
4. **RESULTADO ESTÉTICO TRAS APLICACIÓN DE GEL A BASE DE CORIOLUS VERSICOLOR COMO ADYUVANTE PARA LA EPITELIZACIÓN TRAS VULVECTOMÍA SIMPLE POR VIN** ... 13  
Dra. Esmeralda López López (*Agencia Pública Sanitaria Poniente, El Ejido, Almería*),  
Dra. Natalia del Valle Sánchez Baudo López (*Agencia Pública Sanitaria Poniente, El Ejido, Almería*)
5. **EFICACIA DE UN GEL VAGINAL A BASE DE CORIOLUS VERSICOLOR EN MUJERES VIH+ CON LESIONES CERVICALES DERIVADAS DE LA INFECCIÓN POR EL VIRUS DEL PAPILOMA HUMANO** ..... 17  
Dr. Jesús Joaquín Hijaña Elósegui (*Hospital Materno Infantil, Jaen*)
6. **USO DEL GEL VAGINAL CON CORIOLUS VERSICOLOR EN EL MANEJO CONSERVADOR DEL CIN II** ..... 23  
Dra. Nadia Nassar Melica (*Hospital Clínico Universitario Lozano Blesa, Zaragoza*)
7. **LESIONES ESCAMOSAS INTRAEPITELIALES DE CÉRVIX DE ALTO GRADO EN TRATAMIENTO CON PAPILOCARE®: EVOLUCIÓN Y PRONÓSTICO** ..... 25  
Dra. Francisca Gil Medina (*Consulta Privada Gil Medina, Algeciras*)  
Dr. Álvaro I. Alcaide Padilla (*Hospital Punta de Europa, Algeciras*)
8. **LESIÓN CERVICAL DE ALTO GRADO EN GESTANTE** ..... 28  
Dra. Carmen Belén de la Torriente Benito (*Clínica Mencia, Salamanca*)
9. **GEL VAGINAL CON CORIOLUS VERSICOLOR EN EL TRATAMIENTO DE DISPLASIA CERVICAL DE BAJO GRADO Y PERSISTENCIA VPH TRAS CONIZACIÓN CERVICAL EN UNA MUJER VIH POSITIVA: CASO CLÍNICO** ..... 30  
Dra. Vanesa Rodríguez Fernández (*Hospital Alvaro Cunqueiro, Vigo*)
10. **REEPITELIZACIÓN CERVICAL POSTCONIZACIÓN CON GEL VAGINAL A BASE DE CORIOLUS VERSICOLOR** ..... 32  
Dra. María Otero Pardo (*Hospital Universitario, León*)

## CASOS CLÍNICOS PRESENTADOS AL PREMIO DR. EDUARDO VILAPLANA

11. **UTILIDAD DEL PAPILOCARE® COMO ADYUVANTE AL TRATAMIENTO DE LA NEOPLASIA INTRAEPITELIAL CERVICAL Y VAGINAL EN PACIENTE INMUNODEPRIMIDA** ..... 36  
Dra. Laura Sánchez Rivadulla (*Hospital Arquitecto Marcide, Ferrol*)

<b>12. PAPEL DEL GEL VAGINAL CON <i>CORIOLUS VERSICOLOR</i> EN LA CURACIÓN DE LA INFECCIÓN POR VIRUS DEL PAPILOMA HUMANO DE ALTO RIESGO (VPH-AR): A PROPÓSITO DE UN CASO</b>	<b>38</b>
<i>Dra. Sabela Iglesias Faustino (Hospital Público Álvaro Cunqueiro, Vigo)</i>	
<b>13. TRATAMIENTO CON <i>CORIOLUS VERSICOLOR</i>. A PROPÓSITO DE UN CASO</b>	<b>41</b>
<i>Dra. Amalia González Jiménez (Hospital Universitario Arnau de Vilanova, Lleida)</i>	
<b>14. VPH + 51 RESISTENTE QUE DESAPARECE TRAS TRATAMIENTO CON PAPILOCARE®</b>	<b>44</b>
<i>Dr. Juan Modesto Caballero (Hospital Comarcal Laredo, Laredo)</i>	
<b>15. GEL GENITAL INTERNO CON <i>CORIOLUS VERSICOLOR</i> EN EL TRATAMIENTO DE AYUDAR A LA REVITALIZACIÓN DE LA ZONA DE TRANSFORMACIÓN CERVICAL PARA PREVENIR EL RIESGO DE LESIONES (ASCUS/LSIL) PROVOCADAS POR EL VPH: A PROPÓSITO DE UN CASO</b>	<b>46</b>
<i>Dra. Ana Esther del Villar Vázquez (Clínica Milenium-Dent, Madrid)</i>	
<b>16. TRATAMIENTO CON GEL DE <i>CORIOLUS VERSICOLOR</i> EN LA PERSISTENCIA VPH 16 TRAS CONIZACIÓN CERVICAL: A PROPÓSITO DE UN CASO</b>	<b>48</b>
<i>Dra. Esperanza Díaz González (Hospital Universitario Ramón y Cajal, Madrid)</i>	
<b>17. LSIL-CIN I TRATADO CON GEL VAGINAL DE <i>CORIOLUS VERSICOLOR</i> (PAPILOCARE®)</b>	<b>50</b>
<i>Dr. Jesús Carlos Noguero Gómez (Hospital Materno Infantil Teresa Herrera, A Coruña)</i>	
<b>18. GEL EXTERNO PAPILOCARE® PARA EL TRATAMIENTO DE VERRUGAS GENITALES EN HOMBRES: CASO CLÍNICO</b>	<b>53</b>
<i>Dra. Iris Aran Ballesta (Hospital del Mar, Barcelona)</i>	
<b>19. GEL VAGINAL CON <i>CORIOLUS VERSICOLOR</i> EN EL TRATAMIENTO DE VPH PERSISTENTE EN CÉRVIX UTERINO SIN DISPLASIA CERVICAL ASOCIADA. A PROPÓSITO DE UN CASO</b>	<b>55</b>
<i>Dra. Laia Pallarès Porta (ASSIR Sant Feliu de Llobregat, Institut Català de la Salut, Barcelona)</i>	
<b>20. DESAPARICIÓN DE LESIÓN INTRAEPITELIAL DE BAJO GRADO PERSISTENTE ASOCIADA A VPH 18 TRAS TRES MESES DE TRATAMIENTO CON GEL VAGINAL DE <i>CORIOLUS VERSICOLOR</i></b>	<b>57</b>
<i>Dr. Francisco Javier Agüera (Hospital de Llevant, Manacor, Illes Balears)</i>	
<b>21. HSIL VULVAR (VIN TIPO COMÚN) RECIDIVANTE DURANTE GESTACIÓN</b>	<b>60</b>
<i>Dra. Ángela María Zambruno Lira (Hospital de Jerez de la Frontera, Jerez de la Frontera)</i>	
<b>22. RESOLUCIÓN DE LA AFECTACIÓN CERVICAL Y VAGINAL POR INFECCIÓN PERSISTENTE POR VPH-AR TRAS EL TRATAMIENTO CON GEL VAGINAL CON <i>CORIOLUS VERSICOLOR</i>: A PROPÓSITO DE UN CASO</b>	<b>63</b>
<i>Dra. Caterina Cortés Alaguero (Hospital La Plana, Villarreal)</i>	
<b>23. CONDILOMA CERVICAL EN EL EMBARAZO</b>	<b>67</b>
<i>Dra. Catalina Renata Elizalde Martínez-Peñuela (Cam Tafalla, Tafalla, Navarra)</i>	
<b>24. <i>CORIOLUS VERSICOLOR</i> COMO TRATAMIENTO Y PREVENCIÓN DE CONDILOMAS Y LESIONES INTRAEPITELIALES CERVICALES</b>	<b>71</b>
<i>Dra. Nerea Villar García (CAM Andraize, Pamplona)</i>	
<b>25. MANEJO DEL CIN I PERSISTENTE</b>	<b>73</b>
<i>Dra. María Sánchez Pascual (Hospital Universitario Basurto, Bilbao)</i>	
<b>26. REGRESIÓN DE LESIÓN INTRAEPITELIAL DE BAJO GRADO PERSISTENTE EN PACIENTE JOVEN</b>	<b>79</b>
<i>Dr. Pedro Miguel Egúez Macías (Hospital Materno Infantil Perpetuo Socorro, Badajoz)</i>	
<b>27. REMISIÓN COMPLETA DE LESIÓN HSIL-CIN II TRAS TRATAMIENTO CON GEL VAGINAL REEPITELIZANTE DE LA ZONA DE TRANSFORMACIÓN CERVICAL</b>	<b>83</b>
<i>Dra. Lara Colomé Ceballos (Hospital de Tortosa Verge de la Cinta, Tortosa)</i>	

<b>28. USO DEL GEL VAGINAL PAPILOCARE® PARA EL TRATAMIENTO DE VERRUGAS VAGINALES POR VPH: A PROPÓSITO DE UN CASO</b>	<b>85</b>
Dra. Elga López González ( <i>Hospital General Juan Ramón Jiménez, Huelva</i> )	
<b>29. APLICACIÓN DE GEL GENITAL EXTERNO CON CORIOLUS VERSICOLOR PARA EL ACLARAMIENTO DE LESIÓN CITOLÓGICA DEPENDIENTE DE VIRUS DE PAPILOMA HUMANO</b>	<b>87</b>
Dra. Carmen Yelo Docio ( <i>MD Anderson Cancer Center, Madrid</i> )	
<b>30. A PROPÓSITO DE UN CASO: LESIONES SECUENCIALES DE CAUSA VIRAL EN EL TRACTO GENITAL INFERIOR</b>	<b>88</b>
Dra. Núria-Laija Rodríguez Mias ( <i>Hospital Quirón-Teknon, Barcelona</i> )	
<b>31. TRATAMIENTO DE LA ECTOPIA CERVICAL SINTOMÁTICA CON GEL VAGINAL CON CORIOLUS VERSICOLOR EN MUJER PORTADORA DE VPH</b>	<b>92</b>
Dra. Natalia Abadía Cuchí ( <i>Hospital Clínico Universitario Lozano Blesa, Zaragoza</i> )	
<b>32. APLICACIÓN DE GEL GENITAL CON CORIOLUS VERSICOLOR EN EL TRATAMIENTO DE VERRUGAS VULVARES Y LESIÓN CERVICAL INTRAEPITELIAL</b>	<b>95</b>
Dra. Ester Martínez Lamela ( <i>Hospital Universitario Infanta Leonor, Madrid</i> )	
<b>33. TRATAMIENTO CON GEL VAGINAL CON CORIOLUS VERSICOLOR PARA EL TRATAMIENTO DE LA ERITROPLASIA Y EL VPH CERVICAL PERSISTENTE EN PACIENTE JOVEN. A PROPÓSITO DE UN CASO</b>	<b>97</b>
Dra. Martínez Vicente ( <i>Hospital General Universitario Reina Sofía, Madrid</i> ), Dra. Ana María Gómez Laencina ( <i>Hospital General Universitario Reina Sofía, Madrid</i> )	
<b>34. REGRESIÓN DE LESIÓN INTRAEPITELIAL DE BAJO GRADO PERSISTENTE EN PACIENTE JOVEN</b>	<b>99</b>
Dra. Marta García-Yuste González ( <i>Hospital Universitario Río Hortega, Valladolid</i> )	
<b>35. RÁPIDA PROGRESIÓN DEL VIRUS DEL PAPILOMA HUMANO EN EL POSPARTO: A PROPÓSITO DE UN CASO</b>	<b>101</b>
Dra. Lara Valldeperas Abad ( <i>CGO SLP, Barcelona</i> )	
<b>36. GEL VAGINAL INTERNO CON CORIOLUS VERSICOLOR EN EL TRATAMIENTO DEL VPH PERSISTENTE TRAS CONIZACIÓN Y VACUNA</b>	<b>104</b>
Dra. Sofía García Fariña ( <i>Hospital Universitario, Canarias</i> ), Dr. Candelario Mendoza Cruz ( <i>Hospital Universitario, Canarias</i> )	
<b>37. TRATAMIENTO DE CIN II CON INFECCIÓN VPH-AR, NO 16 NO 18, MEDIANTE GEL VAGINAL CON CORIOLUS VERSICOLOR: A PROPÓSITO DE UN CASO</b>	<b>107</b>
Dr. Josep Aixalà Gelonch ( <i>Hospital Universitario Arnau de Vilanova, Lleida</i> )	
<b>38. GEL INTRAVAGINAL: PAPILOCARE® (CORIOLUS VERSICOLOR) EN EL TRATAMIENTO DE LSIL PERSISTENTE POR VPH: A PROPÓSITO DE UN CASO</b>	<b>109</b>
Dra. Flor Isabel Maura Tejeda ( <i>Centro Médico El Burgo, Las Rozas, Madrid</i> )	
<b>39. CASO CLÍNICO</b>	<b>111</b>
Dra. E. López-Grado Nerín ( <i>ASSIR Sabadell, Sabadell, Barcelona</i> )	
<b>40. TRATAMIENTO DE CONDILOMA CERVICAL Y LSIL CON PAPILOCARE® GEL VAGINAL COMO COADYUVANTE. A PROPÓSITO DE UN CASO</b>	<b>113</b>
Dra. Dácil Preckler Peña ( <i>Hospital Universitario Nuestra Sra. de La Candelaria, Santa Cruz de Tenerife</i> )	
<b>41. BENEFICIO DEL USO DE GEL VAGINAL BASADO EN CORIOLUS VERSICOLOR EN UNA PACIENTE CON INFECCIÓN POR VPH. A PROPÓSITO DE UN CASO</b>	<b>116</b>
Dra. Natalia Paula Dorta González ( <i>Hospital Universitario Canarias, Tenerife</i> ), Dra. Luisana Albelo Manuel ( <i>Hospital Universitario Canarias, Tenerife</i> )	
<b>42. TRATAMIENTO COADYUVANTE DE VIN COMÚN CON GEL GENITAL EXTERNO CON CORIOLUS VERSICOLOR. A PROPÓSITO DE UN CASO</b>	<b>118</b>
Dra. Patricia Beroiz Fernández ( <i>Hospital de Sant Joan de Déu de Martorell, Barcelona</i> )	



# CONDILOMATOSIS VULVAR. NUEVO TRATAMIENTO SINÉRGICOS LOCALES

**DRA. ZURAMIS ESTRADA BLANCO**

*Hospital Universitario del Sureste. Arganda del Rey, Madrid*

## RESUMEN

Los condilomas acuminados o verrugas genitales son la expresión clínica de la infección por determinados tipos de virus del papiloma humano (VPH) considerados de bajo riesgo oncogénico (6 y 11). Actualmente, se consideran una de las enfermedades de transmisión sexual más frecuentes con una incidencia creciente en la mayoría de poblaciones<sup>(1)</sup>.

Existen múltiples formas de presentación y extensión de las lesiones (desde formas muy localizadas y con escaso volumen de enfermedad, o las muy extensas y con afectación multicéntrica del tracto anogenital).

En ocasiones, la ausencia de una terapia única eficaz para todas las pacientes nos obliga a individualizar a la hora de elegir entre los distintos procedimientos disponibles (escisionales, destructivos, tópicos, etc.).

No debemos olvidar la elevada tasa de recurrencias tras el tratamiento, debida a la aparición de nuevas lesiones en las áreas tratadas o no tratadas<sup>(2)</sup>.

La infección genital por VPH es una de las infecciones de transmisión sexual más frecuentes. Sin embargo, los condilomas acuminados no están incluidos en los sistemas de vigilancia de la mayoría de países, por lo que los datos de epidemiología a nivel mundial son limitados.

La incidencia de nuevos casos según revisiones sistemáticas (considerando hombres y mujeres) oscila entre 118 y 205 por 100.000 habitantes.

La tasa de incidencia máxima en las mujeres se observa entre los 20 y 24 años, y en los hombres entre los 25 y 29 años<sup>(2,3)</sup>.

## CASO CLÍNICO

Paciente de 26 años de edad que acude a nuestra consulta en CIMEG MADRID (Vithas La Milagrosa) en agosto 2020 por presentar lesiones condilomatosas múltiples vulvares, ya evaluadas y tratadas previamente en centro dermatológico con crioterapia local y sinecatequina (Veregen®) pomada dos veces al día a domicilio. La paciente al no visualizar mejoría, referir escozor intenso con la aplicación de la pomada y mantener además los síntomas de picor local e incomodidad decide buscar otra opinión médica.

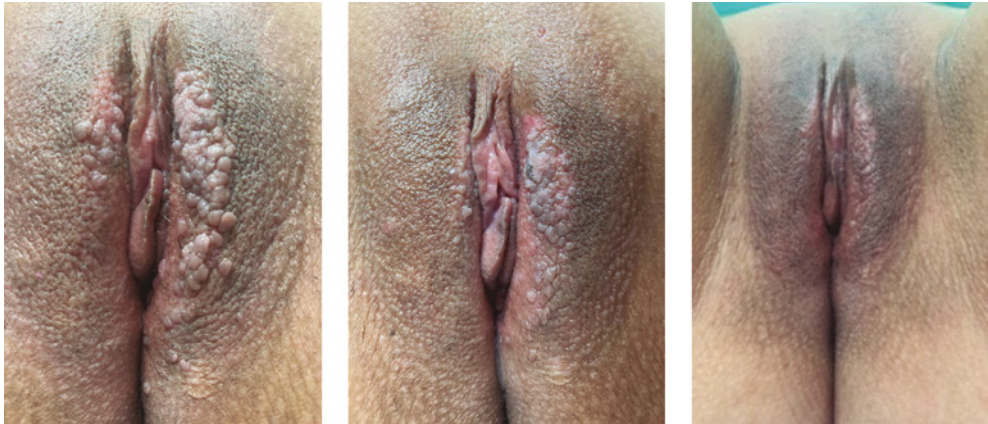- Etnia: Latinoamericana.
- Antecedentes patológicos personales: sin enfermedades crónicas de interés.

- Fumadora de 3-5 cigarros al día.
- Primeras relaciones sexuales: 16 años.
- Nº de parejas sexuales referidas: 4.
- Pareja sexual estable: actual no (hasta la aparición de las lesiones sí).
- Gestaciones previas: No.
- Método anticonceptivo: No.
- Antecedentes patológicos familiares: sin interés.
- Aporta citología con cambios celulares benignos con fecha de junio 2020.
- Vacunación contra el VPH: no.

## EXPLORACIÓN FÍSICA

En posición habitual de litotomía (ginecológica) se realiza exploración exhaustiva vulvar (vulvosco-





FIGURAS 1 A 3. 1) Primera sesión láser. 2) Segunda sesión láser. 3) Sexto mes.

pia) con colposcopio y tinción con ácido acético al 2% en toda la zona vulvar, para detectar otras lesiones de menor tamaño en la zona afectada. Observamos condilomatosis en placa de base amplia, sobreelevadas, algunas rosáceas y otras ya más pigmentadas casi marrones (por el tiempo de evolución y el tratamiento previo comentado), se detectaron además otras lesiones más pequeñas de 1 mm aproximado en capuchón de clítoris, zona externa de labios menores y vestíbulo vaginal.

Se realiza, además, vaginoscopia y colposcopia, descartando presencia de condilomas en interior de canal vaginal y cérvix.

Se descartan condilomas perianales en la paciente, a pesar de referirnos ausencia de coito anal y de síntomas de picor anal o rectorragia.

La exploración física es el “gold estándar” en el diagnóstico de esta patología.

La biopsia de las lesiones no se realizan de manera estandarizada, solo si la repuesta al tratamiento no es la esperada, las lesiones son sospechosas o que la paciente sea una niña (por sospecha de agresión sexual)<sup>(4)</sup>.

Existen disímiles diagnósticos diferenciales para estas lesiones que podríamos comentar. Este caso clínico me parecía muy claro, como se muestra en las fotos adjuntas. No obstante, les propongo algunas patologías o lesiones que podrían confundirnos y debemos diferenciar.

## DIAGNÓSTICO DIFERENCIAL

**Papilomatosis vestibular:** proliferaciones digitiformes de mucosa centradas por un eje conectivo vascular. Se localizan en la cara interna de labios menores, extendiéndose a veces a todo el vestíbulo. No está relacionada con el VPH. Es una entidad benigna y sin correlación patológica.

**Gránulos de Fordyce:** se trata de glándulas sebáceas heterotópicas. Se presentan en forma de pápulas blanco-amarillentas de 1-3 mm de diámetro, aisladas o agrupadas en placas que asientan sobre todo en labios menores y cara interna de labios mayores.

**Otras lesiones secundarias a infecciones:**

**Molluscum contagiosum:** lesión de etiología vírica (poxvirus), concretamente *Molluscipoxvirus*. Se presenta como pápulas rosadas o del color de la piel, de superficie lisa y con una umbilicación central característica.

**Tumores malignos:** se deben sospechar ante la presencia de lesiones exofíticas, duras, ulcerativas, de bordes carnosos y superficie sangrante.

## TRATAMIENTO

Antes de comenzar un plan de tratamiento es necesario una adecuada explicación con el objetivo de que la paciente entienda: la evolución del proceso, la finalidad del tratamiento, los posi-

bles efectos adversos que pueden aparecer, y el porcentaje de curación y de recidivas.

En el caso de esta paciente comenzamos una primera sesión aplicando láser en la zona vulvar (con condilomas) tipo Er:YAG con una longitud de onda de 2940 nm.

Este láser nos permite realizar una ablación precisa sin calentar el tejido circundante. El agua –el cromóforo que es el principal objetivo en los tratamientos de la piel– absorbe muy bien la energía Er:YAG y, por lo tanto, puede vaporizar la piel con una precisión de nivel micrométrico y muy poca conducción térmica<sup>(11)</sup>.

A posterior indicamos para domicilio, como coadyuvante, la aplicación durante 42 noches excluyendo los días con regla en la zona tratada por los condilomas, el gel Papilocare® gel genital externo que ayuda a reepitelizar y a hidratar esta zona dada su composición:

- Niosoma de ácido hialurónico proporcionando hidratación y elasticidad.
- Niosoma de betaglucano antioxidante para mantener una adecuada estructura de piel y mucosas.
- Fitosomas de *Centella asiática* cicatrizante y reparadora.
- Bioecolía que equilibra la flora del área genital.
- Aloe vera: hidrata y reepiteliza.
- *Coriulus versicolor*: reepiteliza las lesiones genitales.
- Extracto de neem: emoliente, alivio de picor y enrojecimiento.

Este gel no contiene parabenos ni perfumes y tiene un pH de 5<sup>(10)</sup>.

Al finalizar la 6ª semana (42 días) se realiza una segunda sesión local de láser vulvar y se vuelve a indicar el tratamiento coadyuvante con el gel vulvar (21 noches cada mes) a completar 6 meses.

Se reevalúa clínicamente tras la 2ª sesión y 42 días de tratamiento, observando reducción de las lesiones y paciente asintomática.

Explicamos a la paciente que la evaluación final se realizaría al 6º mes desde que comenzó el protocolo de tratamiento.

Acude en marzo 2021 (6º mes de control) a evaluación: se realiza nuevamente vulvoscopia con ácido acético al 2% ya que macroscópicamente no se visualizan lesiones.

Vulvoscopia con ausencia de lesiones.

Observamos, como indica la imagen, ausencia total de lesiones y de cicatrices.

Actualmente paciente asintomática, sin tratamiento y curada de las lesiones.

Se insiste y recomienda como parte de su tratamiento:

- Abandonar el tabaco.
- Comenzar con la vacunación contra el VPH.
- Uso siempre de método de barrera.
- Nueva visita de control a los 12 meses de iniciado el tratamiento.

El VPH es el agente causal de los condilomas acuminados. Los genotipos 6 y 11 son los responsables del 95% de los condilomas acuminados. Otros genotipos implicados con menor frecuencia son: 8, 13, 30, 32, 42, 43, 44, 54, 55 y 70. Hasta el 20-30% de los casos presentan co-infección por tipos de VPH de alto riesgo oncogénico<sup>(4)</sup>.

El período de incubación oscila entre 3 semanas y 8 meses, y el tiempo medio de aparición de las lesiones tras la infección es de 2 meses, lo que convierte a los condilomas acuminados en el primer marcador clínico de infección (sub) aguda por VPH 18<sup>(4)</sup>.

La principal vía de transmisión es el contacto sexual. Los principales factores de riesgo son el número de parejas sexuales y el inicio precoz de las relaciones sexuales. Es una patología muy frecuente en pacientes inmunodeprimidos.

Si no se tratan, los condilomas acuminados pueden resolverse de forma espontánea, permanecer sin cambios o aumentar en número y/o tamaño. Los estados de inmunodepresión fisiológica, como el embarazo, favorecen la progresión de los condilomas<sup>(5-7)</sup>.

No hay evidencia científica que demuestre que un tratamiento es claramente superior a otro.

El tratamiento debe ser siempre individualizado ya que no existe uno que sea el más apro-

piado para todas las pacientes y para todos los tipos de condilomas acuminados.

Hay que tener en cuenta múltiples variables para elegir el tratamiento más adecuado, como son: número y tamaño de lesiones, área de las lesiones, presencia de queratosis o no, experiencia personal del médico o terapeuta, posibilidad de adherencia al tratamiento, toxicidad, efectos secundarios, precios, etc.<sup>(6-8)</sup>.

En este caso clínico, la combinación o sinergia de la terapia láser con el gel local Papilocare® gel genital externo; resultó adecuado para esta paciente con una evolución satisfactoria con eliminación total de las lesiones y ausencia de recidivas a los 6 meses del tratamiento.

Las vacunas que contienen los genotipos virales 6 y 11 (tetravalente y noavalente) son, a día de hoy, el método más eficaz para la prevención primaria de los condilomas acuminados, obteniéndose la máxima efectividad si se administran antes de la primera relación sexual<sup>(7,8)</sup>.

La naturaleza de la enfermedad y el hecho de estar vinculada a la transmisión sexual provocan gran impacto físico, emocional y psicosexual entre las pacientes afectas, por lo que debemos insistir en la población adolescente para el cumplimiento de la vacunación.

## BIBLIOGRAFÍA

- Patel H, Wagner M, Singhal P, Kothari S. Systematic review of the incidence and prevalence of genital warts. *BMC Infect Dis.* 2013 Jan 25;13(1):39.
- De la Fuente J, Coronado P, Calleja J, Márquez F, del Palacio R, Sánchez JL, et al. Verrugas genitales: estudio multicéntrico español. Presentado en Spanish Workshop Eurogin 2015.
- Breen E, Bleday R. Condyloma acuminata (anogenital warts) in adults. UpToDate revision Apr 30, 2015.
- Ballesteros J, Beá S. Algoritmo de diagnóstico de las verrugas anogenitales. En *Verrugas Genitales: un enfoque práctico*. ISBN:978-84-606-8782-5. Pags: 27-48.
- Tuncel A, Görgü M, Ayhan M, Deren O, Erdogan B. Treatment of anogenital warts by pulsed dye laser. *Dermatol Surg.* 2002 Apr;28(4):350-2.
- Lacey CJ, Woodhall SC, Wikstrom A, Ross J. 2011 European Guideline for the Management of Anogenital Warts. IUSTI 2011 GW guidelines V7 130911.
- Bauer HM, Wright G, Chow J. Evidence of Human Papillomavirus Vaccine-Effectiveness in Reducing Genital Warts: An Analysis of California Public Family Planning Administrative Claims Data, 2007-2010. *Am J Public Health [Internet].* 2012 Mar 15 Available from: <http://www.ncbi.nlm.nih.gov/pubmed/22420808>
- Ali H, Donovan B, Wand H, Read TRH, Regan DG, Grulich AE, et al. Genital warts in young Australians five years into national humanpapillomavirus vaccination programme: national surveillance data. *BMJ.* 2013;346:f2032.
- Doorbar J. Latent papillomavirus infections and their regulation. *Current Opinion in Virology.* 2013, 3:416-421.
- Santiago Palacios, Fernando Losa, Damián Dexeus, Cortés J. Beneficial effects of a Coriolus versicolor-based vaginal gel on cervical epithelization, vaginal microbiota and vaginal health: a pilot study in asymptomatic women *MC Womens Health* 2017 Mar 16;17(1):21. doi: 10.1186/s12905-017-0374-2.
- Ranmanesh B, Khalili M, Zartab H, Amiri R, Aflatoonian M. Laser therapy in cutaneous and genital warts: A review article. *Dermatol Ther.* 2021 Jan;34(1):e14671. doi:10.1111/dth.14671. Epub 2020 Dec 29.

# VAIN TRAS HISTERECTOMÍA POR PATOLOGÍA ONCOLÓGICA HACE 21 AÑOS

DRA. CYNTHIA MARTÍNEZ MARTÍNEZ

Hospital de Manises, Valencia

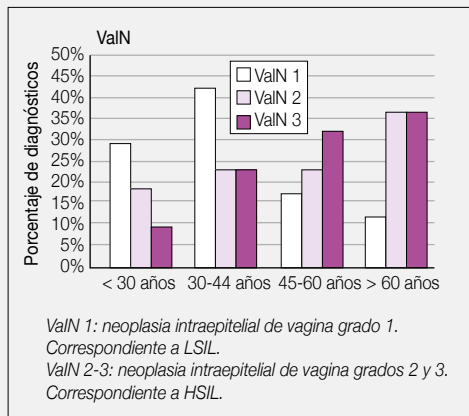
## RESUMEN

La neoplasia vaginal intraepitelial (VaIN) es una lesión precursora del cáncer de vagina. Se trata de una entidad infrecuente y asintomática. Su diagnóstico representa el 0,4% de todas las lesiones premalignas del tracto genital inferior. Las lesiones de VaIN se clasifican en función del grado de afectación de la maduración epitelial en lesiones intraepiteliales en alto grado o HSIL (VaIN II o III) y de bajo grado o LSIL (VaIN I)<sup>(1)</sup>. La HSIL se considera el verdadero precursor del cáncer de vagina<sup>(2)</sup>. El cáncer de vagina es una neoplasia muy infrecuente, representa el 1-2% de las neoplasias ginecológicas<sup>(3)</sup>. El carcinoma escamoso de vagina es la variedad histológica más frecuente y representa el 65-95% de todos los cánceres de vagina<sup>(4,5)</sup>. Debido a la baja prevalencia de esta neoplasia existen pocos trabajos en la literatura que permitan conocer en profundidad su etiopatogenia e historia natural.

En España, un estudio multicéntrico sobre 5.665 mujeres atendidas por 385 ginecólogos mostró que la VaIN constituye el 2% de toda la patología del tracto genital inferior asociada al VPH<sup>(6)</sup>.

La infección por VPH está implicada causalmente hasta en el 90% de los casos de VaIN. Esto justifica que las lesiones de VaIN se asocien a lesiones multicéntricas del tracto anogenital, como la neoplasia intraepitelial del cuello uterino (CIN), la neoplasia vulvar intraepitelial (VIN) o la neoplasia anal intraepitelial (AIN)<sup>(6)</sup>.

No existe evidencia de cuál es la modalidad terapéutica más adecuada para todos los casos de VaIN, sin embargo, los tratamientos escisionales, como la colpectomía, utilizada clásicamente, presentan una importante morbilidad, por ello, en los últimos años se han utilizado con mayor frecuencia tratamientos destructivos con menos efectos adversos y con resultados de curación aceptables. Y actualmente se están desarrollando tratamientos locales a base de componentes fitoterápicos como ácido hialurónico, aloe vera y *Coriolus versicolor* para reepitelizar la

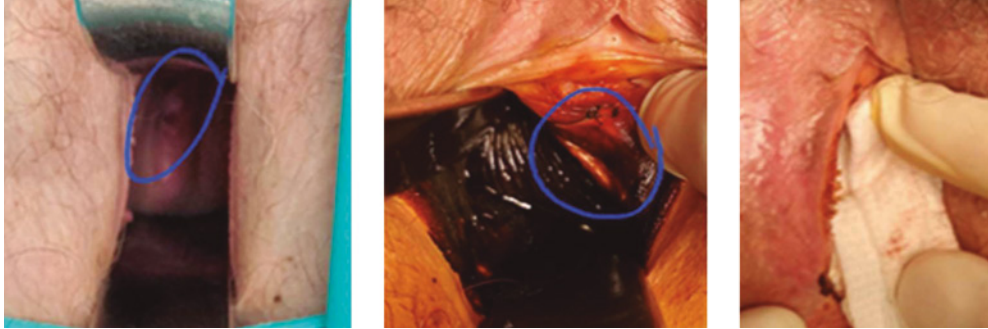

Porcentaje de diagnósticos de los distintos grados de VaIN en función de la edad de las pacientes (Extraído de Cortés J y cols. ref. nº 6).

mucosa del cérvix y vaginal, ya que su integridad juega un papel fundamental como primera barrera epitelial junto con el equilibrio de la microbiota vaginal, para evitar la integración del VPH<sup>(6)</sup>.

El manejo de las pacientes con VaIN es un reto para los ginecólogos, por la baja frecuencia, la dificultad en el diagnóstico, el escaso conocimiento de su historia natural y la falta de evidencias y guías que apoyen un tratamiento y seguimiento definida.

**PALABRAS CLAVE:** VaIN. VPH. Integridad vaginal. Screening. *Coriolus versicolor*.



FIGURAS 1 A 3.

### HISTORIA CLÍNICA

Mujer de 56 años, acude a revisión por voluntad propia, tras ser dada de alta hace un año por el servicio oncológico de su hospital y además refiere en las últimas semanas flujo amarillento no maloliente.

Como antecedentes personales destaca en el año 2000 cáncer de endometrio con extensión a ovario, es decir, estadio IIIA, por lo que se le realizó una cirugía de citorreducción completa, posteriormente tratamiento de quimioterapia con cisplatino, carboplatino y paclitaxel, y además radioterapia y braquiterapia. En la anatomía patológica no se describe patología por VPH.

La paciente es fumadora habitual, de nivel socioeconómico alto, ha tenido dos hijos mediante parto sin complicaciones. Y comenzó con la menopausia a los 35 años de forma iatrogénica, tras la cirugía oncológica.

Su pareja habitual había fallecido en 2019 y al año, desde 2020, la paciente tiene una única pareja nueva.

### EXPLORACIÓN FÍSICA

En la primera visita, durante la exploración se observa sequedad vaginal, vagina con hipotrofismo, en buenas condiciones tras haber recibido braquiterapia, cúpula bien suspendida sin lesiones aparentes macroscópicas. Al tacto bimanual no se palpan tumoraciones, cúpula libre, no se palpan ganglios. Y a la ecografía

transvaginal no se observan órganos sexuales femeninos internos, ni masas, ni colecciones. Se le solicita citología de cúpula, mamografía, densitometría y analítica de sangre con marcadores tumorales. El resultado de la citología indica: HSIL, el resto de las pruebas son normales y acordes a su edad.

En cuanto tenemos el resultado de la citología nos reunimos con la paciente, hablamos del hallazgo de HSIL, probable VaIN de alto riesgo, y realizamos una vaginoscopia con acético al 5% y Lugol, en la que se observa lesión acetoblanca y en mosaico firme en fondo de saco derecho (Fig. 1) y en el tercio superior vaginal a las 2 horarias (Fig. 2), que se biopsian. Además, se observa papilomatosis vestibular múltiple en introito (Fig. 3).

El diagnóstico diferencial con otras patologías vaginales podría establecerse con atrofia, cambios post radioterapia, papilomatosis vaginal (que sí que tiene la paciente y no está relacionada con el VPH), liquen plano, adenosis vaginal o inflamación por alguna infección vaginal. Pero las lesiones que aparecen tras las tinciones con acético al 5% y Lugol son un potente instrumento diagnóstico de las alteraciones epiteliales por VPH, por lo que se biopsian dichas lesiones.

### TRATAMIENTO Y EVOLUCIÓN

Desde el mismo día de la vaginoscopia, se le explica a la paciente medidas higiénicas, como dejar de fumar y usar preservativo, además de

que se le recomienda vacuna ante VPH nonavalente tanto a ella como a su pareja, e inicio de tratamiento con gel vaginal reepitelizante de la zona de transformación cervicovaginal para la prevención de lesiones causadas por el VPH que contiene hidratantes naturales así como *Coriolus versicolor*.

Las biopsias informan de VIN 2 y el cultivo ante vPH positivo de la variante de alto riesgo 16.

De nuevo hablamos con la paciente y pactamos tratamiento escisional. En quirófano, se realiza resección de las lesiones vaginales con bisturí eléctrico, es decir, colpectomía parcial y exéresis de la lesión proximal, así como coagulación amplia de todo el lecho quirúrgico, bajo sedación y previa vaginoscopia, observándose macroscópicamente las mismas lesiones descritas anteriormente.

La paciente nos solicita que no se le informe de su diagnóstico a sus familiares, pues para ella supone una carga emocional alta en cuanto a patología preoncológica, dados sus antecedentes, y patología ocasionada por el virus del papiloma humano que se transmite por vía sexual.

La paciente en el momento de la cirugía nos indica que ha iniciado la vacunación ante VPH, y también el tratamiento local mediante el gel vaginal con *Coriolus versicolor* pero no ha dejado de fumar ni ha iniciado el uso de preservativo. Se compromete a hacer estas recomendaciones en ese mismo momento, además de seguir con el tratamiento.

### DIAGNÓSTICO FINAL

La descripción histológica de la pieza quirúrgica de la lesión en cúpula es de VaIN 3 con márgenes libres, y de la lesión más proximal es de VaIN 1 con un margen afecto.

El próximo control será a los 6 meses post cirugía mediante un co-test y actuación según el resultado. Mientras, la paciente está en proceso de vacunación y continúa con el tratamiento de gel vaginal reepitelizante con *Coriolus versicolor* al menos hasta 6 meses y según indicación médica.

### DISCUSIÓN Y DESCRIPCIÓN DE LA IMPORTANCIA DEL CASO

De este caso se discuten diversos aspectos:

- El principal es replantearse el seguimiento de las pacientes hysterectomizadas y que son sexualmente activas, pues en cada exposición sexual hay riesgo de transmisión por VPH y el rango de edad cada vez es más amplio y longevo, debido a un giro cultural en torno a la sexualidad de nuestra sociedad.
- Por otra parte, comentar que actualmente disponemos de nuevas perspectivas de tratamiento local que pueden abrir una ventana en el manejo de la patología cervicovaginal a causa del VPH, ya sea para ayudar a eliminar el virus en pacientes portadoras sin patología de cérvix, o a ayudar a la reepitelización y con ello reparación de lesiones de bajo grado, o a ayudar a la no progresión de la enfermedad por VPH en el lapso de tiempo desde el diagnóstico hasta el tratamiento escisional en los casos de las lesiones de alto grado, y/o a tratamiento post escisional para la reepitelización de los márgenes que hayan podido quedar afectados y del lecho quirúrgico. Estos nuevos tratamientos no son abrasivos como otros clásicos conocidos que conllevan a una alta tasa de abandono del tratamiento por los efectos adversos locales o por la dificultad de su administración.
- La importancia de que la paciente elimine los principales factores de riesgo para que no progrese la enfermedad, en el caso de la paciente se trata de eliminar el tabaquismo, así como reducir la exposición al VPH mediante el uso del preservativo, pues es más importante modificar estos factores de riesgo para mejorar la inmunidad local de la paciente que todos los tratamientos establecidos para eliminar la persistencia del virus y su carga viral.
- La todavía estigmatización de la enfermedad por virus del papiloma humano conlleva un mayor esfuerzo para el médico en el manejo de la patología para ganarse la confianza de la paciente y el seguimiento de las recomendaciones.

## BIBLIOGRAFÍA

1. Castro Sánchez M, Comino Delgado R, Centeno Mediavillas C, Ramón y Cajal JM, Quesada López A et al. Guía clínica de la Neoplasia Vaginal Intraepitelial (VaIN), de la Asociación Española de Patología Cervical y Colposcopia (AEPCC), Nov 2015.
2. Massad LS. Outcome after diagnosis of vaginal intraepithelial neoplasia. *J Low Genit Tract Dis.* 008; 12:16-9.
3. Beller U, Maisonneuve P, Benedet JL et al. Carcinoma of the vagina. *Int J Gynaecol Obstet.* 2003; 83(Suppl. 1); 27-39.
4. Hellman K, Alaiya AA, Schedvins K, Steinberg W, Hellstrom AC, et al. Protein expression patterns in primary carcinoma of the vagina. *Br J Cancer.* 2004;91:319-326.
5. Hellman K, Lundell M, Silfversward C, Nilsson B, Hellstrom AC, Frankendal B. Clinical and histopathologic factors related to prognosis in primary squamous cell carcinoma of the vagina. *Int J Gynecol Cancer.* 2006; 16:1201-1211.
6. Cortés J, Castellsagué X, Torné A, Gil Á, San-Martín M. Patología del tracto genital inferior asociada al virus del papiloma humano en mujeres españolas. *Prog Obstet Ginecol.* 2011 Jul; 54(7):351-7.
7. Aho M, Vesterinen E, Meyer B. et al. Natural history of vaginal intraepithelial neoplasia. *Cancer.* 1991; 68:195-7.
8. Mitra A, MacIntyre DA, Marchesi JR, Lee YS, Bennett PR, Kyrgiou M. The vaginal microbiota, human papillomavirus infection and cervical intraepithelial neoplasia: what do we know and where are we going next? *Microbiome.* 2016;4:58.15.

# TRATAMIENTO ADYUVANTE DEL VIN CON PAPILOCARE® GEL EXTERNO. A PROPÓSITO DE UN CASO

DRA. MARÍA SERRANO VELASCO

*Hospital Universitario La Paz, Madrid*

## RESUMEN

El VIN tipo común es una lesión premaligna en la que el virus del papiloma de alto riesgo oncogénico (VPH-AR) está presente casi siempre<sup>(1)</sup>. Sería interesante por tanto, aparte de tratar la lesión, ayudar a la eliminación del virus con un tratamiento complementario. En este caso clínico se desarrolla un ejemplo de tratamiento adyuvante tras vaporización con láser en una paciente con lesiones de VIN.

**PALABRAS CLAVE:** VIN. Vaporización. VPH. Coriolus versicolor.

## HISTORIA CLÍNICA

Se trata de una paciente de 45 años, con dos partos eutócicos, fumadora de 3 cigarrillos/día, no vacunada contra VPH, sin antecedentes personales de interés, que consulta por varias lesiones pruriginosas en genitales externos que no mejoran con corticoides tópicos. Actualmente no tiene pareja estable y hace 5 años de su último cribado cervical.

## EXPLORACIÓN FÍSICA Y PRUEBAS COMPLEMENTARIAS

**Vulvoscopía.** Se observan dos lesiones tipo placa heterogéneas, algo sobreelevadas, de bordes bien definidos, que se realzan con ácido acético al 5%, con áreas eritematosas y pigmentadas, de aproximadamente 3 centímetros de diámetro máximo cada una, situadas en cara interna de labio menor derecho y a la derecha y posterior al introito (Fig. 1).

Dadas las características de las lesiones y la ausencia de cribado reciente se decide además de biopsia de ambas lesiones con punch de 4 mm, completar estudio del tracto genital inferior, con los siguientes resultados:

- **Citología líquida cervical:** satisfactoria, negativa por malignidad.
- **Genotipado de VPH-AR cervical:** negativo.
- **Colposcopia:** zona de transformación tipo 2, reepitelización típica periorificial que se introduce en canal y se ve con maniobras.
- **Vaginoscopia:** normal con ácido acético y lugol.

El resultado de las dos biopsias de las lesiones vulvares fue: VIN común, VPH 16.

Ante este resultado y dada la mayor frecuencia de lesiones extracervicales en pacientes inmunodeprimidas<sup>(2)</sup>, se decidió completar el estudio con serologías para VIH que resultó negativo.

## DIAGNÓSTICO DIFERENCIAL

Según la clasificación clínica de la sociedad internacional para el estudio de los trastornos vulvares (ISSVD)<sup>(3)</sup>, se debe hacer diagnóstico diferencial con trastornos infecciosos (candidiasis) o inflamatorios irritativos tipo dermatitis, pero estas no suelen ser tan focales y de bordes tan bien delimitados, además de tener un componente más erosivo y eccematoso.



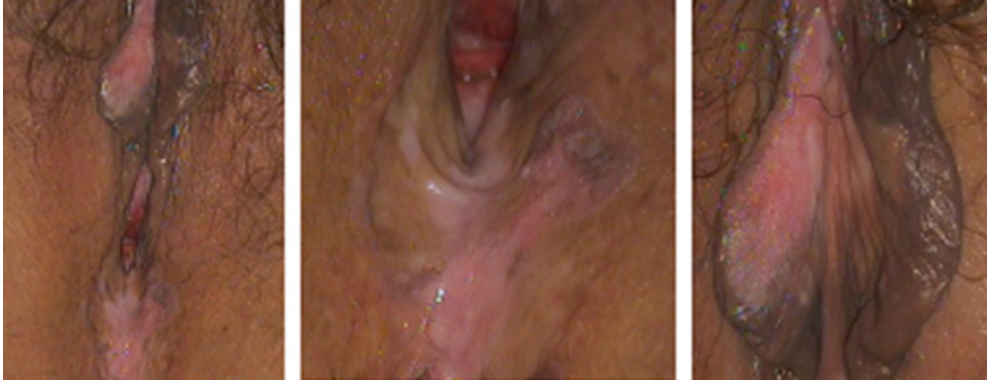

FIGURA 1. Lesiones en el momento del diagnóstico.

También se debe diferenciar de las lesiones liquenificantes (liquen plano, liquen escleroso) o la psoriasis, que por medio de biopsia discriminaremos.

El hallazgo de que no sea una única lesión junto con la edad, que no es avanzada, nos orienta en caso de diagnóstico de VIN a que la lesión sea del tipo común, que es el que más se asocia a VPH-AR.

### TRATAMIENTO Y EVOLUCIÓN

Se realiza vaporización de las lesiones bajo visión colposcópica con láser de  $\text{CO}_2$ , en modo CW, continuo, con scanner, a 30 Watts, sin incidencias (Fig. 2).

Posteriormente se le indican a la paciente los cuidados diarios que consisten en limpieza frecuente (2-3 veces/día) del lecho vaporizado, con gasa y suero retirando los restos de fibrina y aplicación posterior de Papilocare® gel externo.

La cicatrización evoluciona favorablemente y a las 6 semanas se encuentra completamente epitelizado. Se le indica que continúe con una aplicación externa diaria de gel. Se realiza vulvoscopia a los 3 meses sin objetivarse lesión residual (Fig. 3). Se continúa con aplicación en días alternos hasta completar 6 meses de tratamiento.

Se completa con revisiones a los 6 y 12 meses continuando libre de enfermedad.

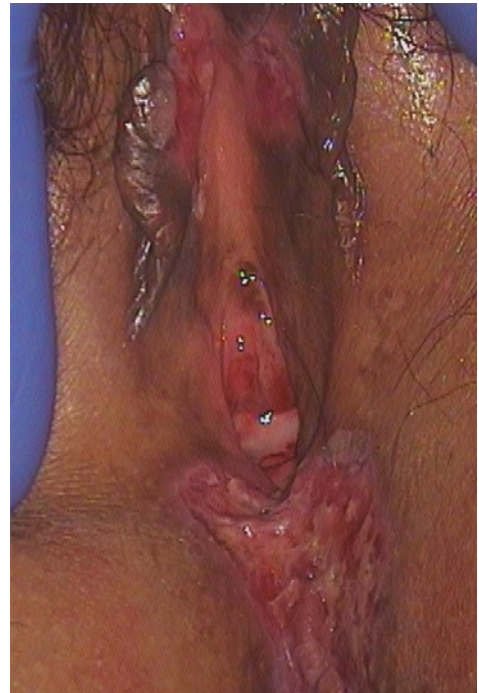

FIGURA 2. Lesiones en proceso de cicatrización a las 2 semanas.

Actualmente continúa con controles vulvos-cópicos anuales en la Unidad de Tracto Genital Inferior.




FIGURA 3. Vulvoscopy a los 3 meses del tratamiento.

### DIAGNÓSTICO FINAL

VIN común, VPH 16 tratado con vaporización láser CO<sub>2</sub> + gel de *Coriolus versicolor* adyuvante. Remisión completa.

### DISCUSIÓN Y DESCRIPCIÓN DE LA IMPORTANCIA DEL CASO

La infección por el virus del papiloma es una infección que comprende todo el área anogenital. El cuello del útero es el lugar donde más frecuentemente se producen lesiones premalignas y malignas debidas a esta infección, pero es posible que se produzca en otros lugares como en este caso clínico.

En la vulva las lesiones suelen presentarse en población joven, ser multifocales y muchas veces recidivantes, especialmente en caso de inmunosupresión. La repercusión estética de los tratamientos repetidos sobre este órgano puede tener un impacto psicológico importante en la mujer.

La cirugía o el láser CO<sub>2</sub> parecen ser tratamientos efectivos para eliminar la lesión, pero sería deseable poder, además, actuar sobre la base para reducir la incidencia de recidivas; que es la infección por el VPH-AR y para eso actualmente no se dispone de muchos tratamientos efectivos.

Es conocida desde hace muchos años la existencia de la micoterapia y con ella del *Coriolus versicolor*, como importante estimulante de la inmunidad contra varios agentes virales<sup>(4)</sup>. Recientemente están desarrollándose estudios en los que se está demostrando la efectividad del extracto de *Coriolus versicolor* para facilitar la eliminación del VPH y normalizar las lesiones del cuello del útero<sup>(5,6)</sup>.

El neem también ha sido evaluado positivamente como tratamiento para eliminar el VPH aplicado intravaginalmente<sup>(7)</sup>.

Por otra parte también son conocidas las propiedades del aloe vera como antiséptico y epitelizante. La *Centella asiática* y el ácido hialurónico serán un complemento importante para la reparación e hidratación de la mucosa vaporizada, así como el propio *Coriolus versicolor*<sup>(8)</sup>.

El gel Papilocare® reúne todos estos componentes y por tanto, aunque son necesarios estudios prospectivos y con tamaño muestral adecuado, el tratamiento adyuvante de lesiones premalignas vulvares causadas por el VPH con este producto parece adecuado, tanto para facilitar la cicatrización de las lesiones como por su probable estímulo para la eliminación del VPH en la mucosa genital.

### BIBLIOGRAFÍA

1. Bonvicini F, Venturoli S, Ambretti S, Paterini P, Santini D, Ceccarelli C, et al. Presence and type of oncogenic papillomavirus in classic and in differentiated vulvar intraepithelial neoplasia and keratinizing vulvar squamous cell carcinoma. J Med Virol. 2005;77(1):102-6.
2. AUMaiman M, Fruchter RG, Guy L, Cuthill S, Levine P, Serur E. Human immunodeficiency virus infection and invasive cervical carcinoma. Cancer. 1993;71(2):402.

3. Lynch PJ, Moyal-Barracco M, Scurry J, Stockdale C. 2011 ISSVD Terminology and Classification of VulvarDermatological Disorders: An Approach to Clinical Diagnosis. *Journal of Lower Genital Tract Disease*. 2012;16(4):339-344.
4. Cheng KF, Leung OC. Revisión general de polysaccharopeptides (PSP) de *C. versicolor*: Los estudios farmacológicos y clínicos. Artículo de Revisión. Feb, 2008.
5. Cortés J, de Santiago J, Cos A, Lago I, Espinosa G, Olalla MA et al. Effectiveness of a multi-ingredient coriolus versicolor-based vaginal gel in repairing cervical mucosa with hpv lesions. Interim analysis results of an observational study. Oral Communication presented at EUROGIN Congress 2019, 4-7th December, Monaco.
6. Serrano L, López A, González S, Palacios P, Dexeus D, Centeno C et al. EP274 Effect of a *Coriolus versicolor*-based vaginal gel in HPV infected women: normalizing HPV-dependent cervical lesions (ASCUS/LSIL) and high-risk HPV clearance. *International Journal of Gynecologic Cancer*. 2019;29:A206.
7. Shukla S, et al. Elimination of high-risk human papillomavirus type HPV 16 infection by "Praneem" polyherbal tablet in women with early cervical intraepithelial lesions. *J Cancer Res Clin Ocol*. 2009; 135:1701-170.
8. Palacios et al. *BMC Women's Health* (2017) 17:21. (2017) 17:21 DOI 10.1186/s12905-017-0374-2

# RESULTADO ESTÉTICO TRAS APLICACIÓN DE GEL A BASE DE *CORIOLUS VERSICOLOR* COMO ADYUVANTE PARA LA EPITELIZACIÓN TRAS VULVECTOMÍA SIMPLE POR VIN

DRA. ESMERALDA LÓPEZ LÓPEZ, DRA. NATALIA DEL VALLE SÁNCHEZ BAUDO LÓPEZ

Agencia Pública Sanitaria Poniente, El Ejido, Almería

## RESUMEN

La neoplasia intraepitelial vulvar (VIN) es la lesión que precede al carcinoma escamoso de vulva y se clasifica en VIN 1, 2 o 3 en función de la alteración de la maduración epitelial. Clínicamente existen dos tipos: el VIN común, condilomatoso, relacionado con el VPH, y el VIN diferenciado, asociado con dermatosis. Se trata de una entidad infradiagnosticada, debido a que en la mayoría de los casos las lesiones son asintomáticas y las pacientes no consultan por ello. Tiene su origen en la infección por VPH oncogénico de alto riesgo. El síntoma más frecuente es el prurito, seguido del dolor o escozor. En los últimos años se está produciendo un aumento de la incidencia sobre todo en mujeres jóvenes.

**PALABRAS CLAVE:** Neoplasia vulvar intraepitelial. Papilomavirus. Condiloma. Epitelización.

## HISTORIA CLÍNICA Y ANAMNESIS

Paciente de 36 años que acude derivada desde Atención Primaria por condilomatosis múltiple.

Es natural de Rumanía, reside en España desde hace 10 años. Como antecedentes de interés presenta sobrepeso y hepatitis B crónica activa. Es múltipara y fumadora de 15 cigarrillos al día. Nunca ha realizado cribado citológico antes. Tiene pareja estable desde hace 4 años.

Refiere que las lesiones genitales aparecieron hace 6 años y les ha restado importancia hasta el momento actual, cuando le han causado prurito y son de gran tamaño.

## EXPLORACIÓN FÍSICA Y DIAGNÓSTICO DIFERENCIAL

Se aprecia gran conglomerado condilomatoso a nivel de tercio superior de labios menores y capuchón de clítoris, de consistencia dura y aspecto blanquecino. Otra placa condilomatosa confluyente a nivel de horquilla vulvar y perianal.

Además, zona eritematosa, desepitelizada en margen perianal derecho de unos 4 cm (Fig. 1).

Entre los diagnósticos diferenciales ante esta exploración podríamos plantearnos patologías dermatológicas de la vulva como psoriasis, queratosis seborreica o liquen escleroso.

Se toma biopsia a nivel periclitoroideo y región perianal con resultado de VIN 3 (neoplasia intraepitelial vulvar de alto grado).

Se realiza co-test y colposcopia visualizando lesión acetoblanca tenue en el labio anterior cervical entre las 12 y las 13 horas que se biopsia.

El co-test resulta en citología LSIL y VPH 18 y 59 positivos. La biopsia cervical resulta CIN I.

## TRATAMIENTO Y EVOLUCIÓN

El CIN I cervical se trató de manera conservadora con gel vaginal a base de *Coriolus versicolor* administrando 1 cánula al día durante el primer mes, y después 1 cánula días alternos hasta completar 6 meses de tratamiento. Se realizó control colposcópico al año, sin hallazgos patológicos.

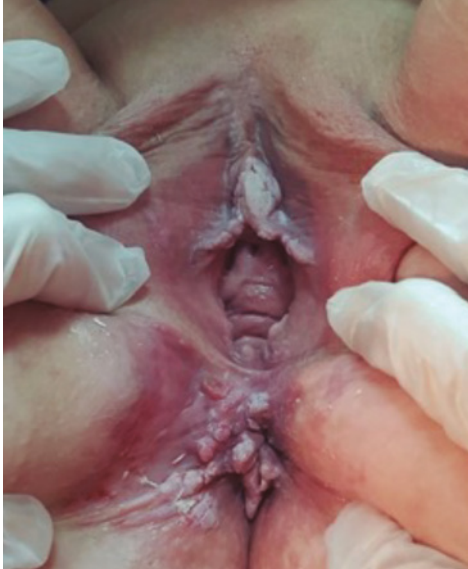

FIGURA 1. Apariencia de las lesiones en primera visita. Nótese el conglomerado clitorideo, perianal y la lesión por irritantes externos.

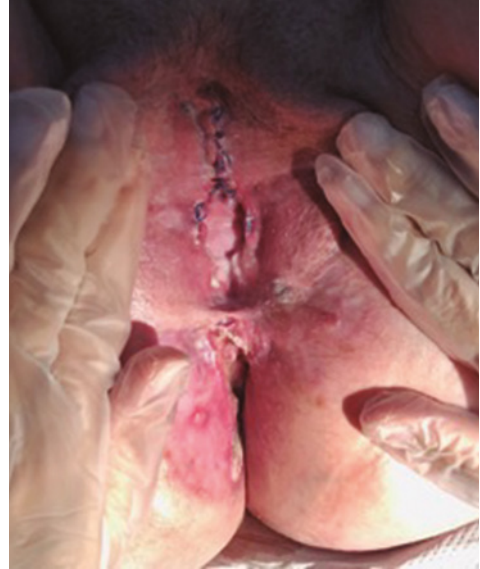

FIGURA 2. Primera revisión postquirúrgica. Se decide iniciar tratamiento con gel *Coriolus versicolor* como adyuvante a la epitelización.

Persistía VPH 18 positivo. Se aconsejó administración de vacuna nonavalente.

Para las lesiones vulvares su médico de Primaria inició tratamiento tópico con extracto de hojas de té verde con escasa respuesta y extensa irritación local.

Inicialmente fue derivada a Dermatología donde se realizó seis sesiones de crioterapia sin respuesta.

Ya en nuestro Servicio, se inició tratamiento con imiquimod al 3,75% sin respuesta.

Debido a la afectación tan extensa y la escasa respuesta a tratamientos médicos convencionales se realizaron serologías que descartaron VIH. Fue requerida una valoración por Coloproctología mediante anoscopia, descartando afectación endoanal.

Ante diagnóstico de VIN 3 refractario a tratamiento médico, se propuso a la paciente tratamiento quirúrgico mediante vulvectomía parcial, siendo a la vez terapéutica para las lesiones y diagnóstica de posible invasión oculta.

La anatomía patológica definitiva confirmó el diagnóstico de neoplasia intraepitelial vulvar de alto grado sin invasión.

En la revisión postquirúrgica (Fig. 2) se ofreció tratamiento adyuvante para la epitelización con gel genital externo *Coriolus versicolor*. Este se aplicó 2 veces al día tras cura de las heridas quirúrgicas con clorhexidina acuosa y secado de la mismas.

Se consiguió epitelización completa tanto de los lechos quirúrgicos como de la úlcera iatrógena en 45 días (Fig. 3).

### DIAGNÓSTICO FINAL

Se trata de un caso de condilomatosis genital extensa en paciente con VPH de alto riesgo positivo, refractaria a diferentes tratamientos médicos que precisa cirugía (vulvectomía parcial) para su resolución. Se utiliza gel vaginal a base de *Coriolus versicolor* para mejorar la epitelización de la zona, ya que se trata de una cirugía traumática que afecta a la autoimagen de la mujer

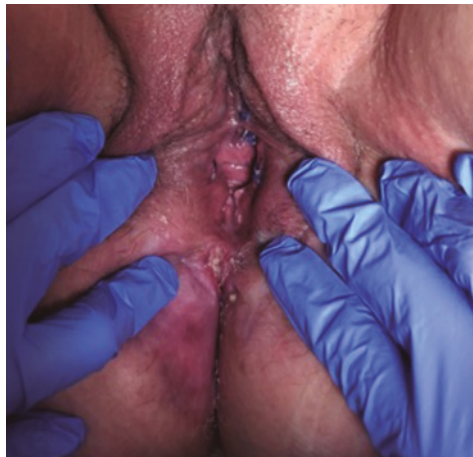

FIGURA 3. Proceso de cicatrización. Nótase la epitelización con respecto a la imagen anterior.

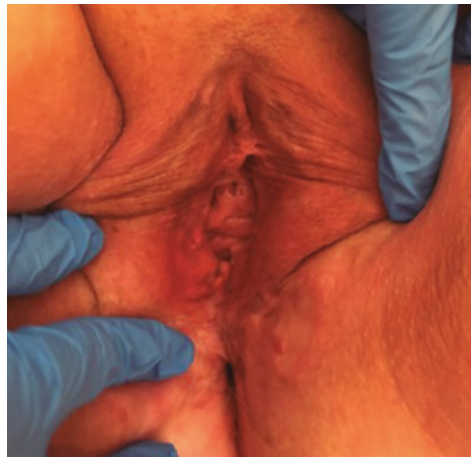

FIGURA 4. Estado actual, un año tras cirugía con buen resultado estético.

y los problemas de cicatrización en esta zona pueden suponer una pérdida de calidad de vida de la paciente.

### DISCUSIÓN Y DESCRIPCIÓN DE LA IMPORTANCIA DEL CASO

La neoplasia intraepitelial vulvar constituye la antesala del carcinoma escamoso de vulva. El diagnóstico precoz y el tratamiento adecuado son de vital importancia para evitar que se desarrolle esta entidad. En nuestro caso llama la atención que la paciente no consulta hasta que las lesiones son de gran tamaño y comienzan a ser sintomáticas (prurito); probablemente con un diagnóstico más precoz se hubiera evitado la cirugía. Las formas de presentación clínica del VIN son muy heterogéneas; en nuestro caso se presenta como lesiones hiperqueratóticas, induradas y extensas. Esta exploración va a favor del diagnóstico de VIN común, por lo que se realiza un estudio del tracto genital inferior completo ya que en un alto porcentaje se asocian con otras lesiones sincrónicas (en nuestro caso CIN I cervical). En cuanto al tratamiento, se prefiere comenzar por aquellos más conservadores, con el fin de conservar la mayor funcionalidad de la paciente. Hemos de tener en cuenta que el caso presentado se

trata de una paciente inmunodeprimida (hepatitis B crónica activa), por lo que el tratamiento de elección es el escisional (lesiones múltiples, elevada tasa de recurrencia, mayor progresión a carcinoma). Hemos realizado una vulvectomía parcial cutánea con cierre primario. Se trata de un tratamiento efectivo pero con gran afectación de la autoimagen de la paciente, por lo que se apostó por el gel de *Coriolus versicolor* como tratamiento adyuvante, con el fin de conseguir una epitelización uniforme en el menor tiempo posible. De esta forma mejoramos la autoestima de la paciente y disminuimos el impacto psico-sexual del tratamiento.

Actualmente nuestra paciente sigue revisiones anuales, presenta un buen resultado estético (Fig. 4) y se encuentra asintomática sin vulvodinia ni dispareunia.

### BIBLIOGRAFÍA

1. Maniar KP, Ronnett BM, Vang R, Yemelyanova A. Coexisting high-grade vulvar intraepithelial neoplasia (VIN) and condyloma acuminatum: independent lesions due to different HPV types occurring in immunocompromised patients. *Am J Surg Pathol*. 2013 Jan;37(1):53-60.
2. Preti M et al. VIN usual type-from the past to the future. *Ecancermedicallscience*. 2015 Apr 29;9:531

3. Stern PL. et al. Therapy of human papillomavirus-related disease. *Vaccine*. 2012;30 Suppl 5(05):F71-82.
4. Coordinadora: Ramírez M. Autores: Andía D, Bosch JM, Cararach M, Coronado P, de Sanjosé S, López JA, Martínez JC, Puig-Tintoré LM, Vidart JA. Revisores-editores: del Pino M, Torné A. AEPCC-Guía: Neoplasia vulvar intraepitelial (VIN). Publicaciones AEPCC. 2015; 39p.
5. Cortés J, Castellsagué X, Torné A, Gil A, San Martín M. Patología del tracto genital inferior asociada al virus del papiloma humano en mujeres españolas. *Prog Obstet Ginecol*. 2011;54(7):351-357.
6. Basta A. Diagnostic and therapeutic procedures in the vulvar intraepithelial neoplasia (VIN) and early invasive cancer of the vulva. *Eur J Gynaecol Oncol*. 1989;10(1):55-9.

# EFICACIA DE UN GEL VAGINAL A BASE DE *CORIOLUS VERSICOLOR* EN MUJERES VIH+ CON LESIONES CERVICALES DERIVADAS DE LA INFECCIÓN POR EL VIRUS DEL PAPILOMA HUMANO

DR. JESÚS JOAQUÍN HIJONA ELÓSEGUI

*Hospital Materno Infantil, Jaen*

## RESUMEN

La infección por el virus del papiloma humano (VPH) es la enfermedad de transmisión sexual más frecuente en la humanidad. Su persistencia en el tiempo es causa necesaria para el desarrollo de cáncer de cuello uterino y coadyuvante en la etiología de hasta el 5% de todos los tumores del ser humano<sup>(1)</sup>.

De entre los factores de riesgo que predisponen a la infección persistente por VPH destacan por su especial interés clínico las situaciones de depresión inmunitaria. Entre ellas, la inmunosupresión derivada de la infección por el virus de la inmunodeficiencia humana (VIH)<sup>(2,3)</sup> adquiere una dimensión propia.

Las pacientes infectadas por VIH presentan, con respecto a las no infectadas y en relación con el VPH, un mayor riesgo de infección incidente, persistente y recurrente, una menor tasa de aclaramiento, una mayor carga viral y un marcado aumento en la predisposición a la colonización por varios serotipos. Todo ello aumenta la frecuencia y severidad de las lesiones VPH-dependientes. De hecho las mujeres infectadas por el VIH tienen seis veces más riesgo de padecer cáncer del cuello uterino que las mujeres sin VIH y se calcula que a nivel mundial hasta el 5% de todos los casos de cáncer del cuello uterino son atribuibles a la inmunodepresión derivada del VIH<sup>(2)</sup>.

**PALABRAS CLAVE:** Virus del papiloma humano. Virus de la inmunodeficiencia humana. *Coriolus versicolor*. Gel vaginal.

## HISTORIA CLÍNICA

Analizamos una serie de 10 pacientes colonizadas por VPH a nivel endocervical, con citologías anómalas y afectas simultáneamente por inmunosupresión derivada de la infección por VIH (en seis de los casos se reunían criterios de SIDA). Sus principales características clínicas se resumen en la tabla I.

En ella se pretende evaluar el efecto terapéutico y epitelizante de la administración vaginal de Papilocare®, un gel compuesto de

niosomas que contienen ácido hialurónico,  $\beta$ -glucano, oligosacárido de alfa-glucano, *Coriolus versicolor*, *Centella asiática*, *Azadirachta indica* y aloe vera.

El estudio fue realizado de acuerdo con los principios de buena práctica en la investigación biomédica, recogidos en la Declaración de Helsinki. Las pacientes prestaron su expreso consentimiento y en ningún caso recibieron unos cuidados diferentes a los que se habrían aplicado en caso de renunciar a participar en la investigación.



TABLA I. Principales características clínicas de la serie de pacientes estudiada.

	Caso 1	Caso 2	Caso 3	Caso 4	Caso 5	Caso 6	Caso 7	Caso 8	Caso 9	Caso 10
Edad	41	49	38	47	53	50	31	33	29	25
Terapia anti-VIH	No	Sí	Sí	Sí	Sí	No	Sí	Sí	Inconstante	Inconstante
Tabaquismo	Sí	Sí	Sí	No	Sí	No	No	No	Sí	Sí
Terapia hormonal	No	No	No	No	No	No	No	No	Sí	No
Linfocitos CD4/ml	1431	700	490	318	597	615	No	208	324	107
Carga viral (copias/ml)	Indetectable	Indetectable	Indetectable	5.321	Indetectable	Indetectable	119	1.210	110.000	420.466
Citología	ASC-US	ASC-US	ASC-US	L-SIL	ASC-US	ASC-US	3675	ASC-US	L-SIL	ASC-US
VPH endocervical	6,11-16,18	16,68	11,16,31	16,18,35	6,16,19	18,33	18,59	11,6	16,18,52	5,16,18,31,45,68
<i>Chlamydia</i> (actual)	No	No	No	No	No	No	No	No	No	No

En texto morado se recogen las variables correspondientes a los casos de SIDA.

## EXPLORACIÓN FÍSICA Y PRUEBAS COMPLEMENTARIAS

Las 10 pacientes se encontraban colonizadas por diversos serotipos de VPH. Tres de ellas presentaban alteraciones citológicas sugerentes de lesión de bajo grado (LSIL), mientras que el resto presentaba informes citológicos de atipia de significado incierto (ASC-US). El estado de colonización endocervical por VPH fue determinado mediante test de captura híbrida realizado en el mismo momento de la toma citológica.

Todos los casos fueron evaluados mediante colposcopia/biopsia, no encontrándose ningún caso de CIN II+.

Durante la colposcopia se evaluó también el grado de epitelización de la mucosa cervical en base a una escala de Likert, cuya puntuación oscilaba desde el 1 al 5. La notación 5 correspondía a la ausencia de ectopia, la 4 se aplicaba a ectopias leves (aquellas que comprometían menos del 25% del orificio cervical externo), la 3 se destinaba a casos moderados con compromiso del orificio externo de entre el 25% y el 50%, la 2 a ectopias severas que afectaban a más de la mitad del orificio cervical y la 1 a casos de ectopia severa con sangrado.

En la tabla II se resumen los datos relativos a la exploración realizada en cada uno de los casos en el momento basal, previo a la instauración del tratamiento. Los hallazgos colposcópicos son resumidos de acuerdo a la terminología colposcópica de la IFCCP para 2011.

## TRATAMIENTO Y EVOLUCIÓN

A las 10 pacientes se recomendó tratamiento autofinanciado con Papilocare® gel vaginal, de acuerdo a las indicaciones recogidas en la ficha técnica:

- Una cánula monodosis dentro de la vagina, preferiblemente antes de acostarse y comenzando el tratamiento después del período menstrual, cuando lo había.
- Durante el primer mes se aplicó el preparado a diario, 21 días consecutivos, descansando 7 días o durante el período menstrual si lo había.
- De los meses 2 al 6 las aplicaciones se realizaron a días alternos, descansando durante el período menstrual cuando lo había.

No se aconsejó restricción alguna en lo relativo a la actividad sexual durante el tratamiento, pero sí se contraindicó la realización de lavados

TABLA II. Situación basal (previa al tratamiento) de los 10 casos incluidos en la serie.

	Citología	VPH	Condilomas	Colposcopia	Biopsia	Índice de epitelización
Caso 1	ASC-US	6,11,16,18	No	Normal		3
Caso 2	ASC-US	16,68	No	Normal		4
Caso 3	ASC-US	11,16,31	No	Anormal Grado 1	CIN I	4
Caso 4	L-SIL	16,18,35	No	Anormal Grado 1	CIN I	3
Caso 5	ASC-US	6,16,18	No	Normal		4
Caso 6	ASC-US	18,33	No	Normal		5
Caso 7	L-SIL	18,59	No	Anormal Grado 1	CIN I	4
Caso 8	ASC-US	11, 16	No	Anormal Grado 1	CIN I	4
Caso 9	L-SIL	16,18,52	No	Anormal Grado 1	CIN I	3
Caso 10	ASC-US	5,16,18,31,45, 68	Vulvares	Anormal Grado 1	CIN I	2

vaginales, así como cualquier otra actividad que limitara la adhesión del gel terapéutico a la mucosa vaginocervical.

Los 10 casos fueron reevaluados en las tres semanas inmediatamente posteriores a la finalización del tratamiento mediante citología, test de captura híbrida para VPH endocervical y colposcopia con biopsia cuando procedía. La metodología empleada para la recogida de datos en este segundo momento fue exactamente superponible a la empleada 6 meses atrás, en el momento "basal" de la inclusión para estudio.

En la tabla III se realiza una comparativa de los estados basal y post-tratamiento para cada uno de los casos. Los datos relativos a la carga viral y el recuento linfocitario fueron obtenidos con un desfase máximo de 2 semanas con respecto al momento de las observaciones realizadas para el cérvix uterino, con la finalidad de controlar la posible influencia que el estado inmunológico derivado de la infección por VIH pudo ejercer en los resultados obtenidos.

### DIAGNÓSTICO FINAL

Dos pacientes (los casos recogidos con los números 9 y 10) reconocieron haber abandonado el tratamiento a las pocas semanas de haberlo iniciado, por motivos no relacionados con se-

cundarismos. El resto manifestaron un adecuado cumplimiento de la terapia recomendada, sin efectos adversos asociados a la misma, salvo un caso de "sensación de excesiva humedad genital" y otro de "leve prurito vulvar autolimitado durante las dos primeras semanas de tratamiento".

Las tasas de aclaramiento viral y citológico fueron del 71,42% y 87,5%, respectivamente.

Con respecto a las colposcopias con anomalías asociadas al VPH, el 50% experimentaron una normalización durante el período de observación.

El índice cualitativo de reepitelización también mejoró en el 50% de los casos, produciéndose una beneficio medio de 0,5 puntos en las puntuaciones obtenidas para los 8 casos estudiados.

### DISCUSIÓN Y DESCRIPCIÓN DE LA IMPORTANCIA DEL CASO

Desde hace décadas existe constancia de que las mujeres infectadas por el VIH presentan un mayor riesgo de infección por VPH, una menor tasa de aclaramiento de dicho virus y un notable aumento en el riesgo de lesiones premalignas y malignas VPH-dependientes que las mujeres no infectadas por VIH<sup>(4)</sup>. La explicación a dicha situación reside en el efecto modificador que el VIH ejerce sobre la patogénesis del VPH<sup>(4)</sup>.

TABLA III. Comparativa de los estados basal y post-tratamiento para cada uno de los casos estudiados en la serie.

	VPH endocervical		Citología		Colposcopia (IFCPC 2011)		Biopsia dirigida por colposcopia		Índice de epitelización cervical		Recuento de CD 4 (células/ml)		Carga viral (copias por mililitro)	
	Basal	6 meses	Basal	6 meses	Basal	6 meses	Basal	6 meses	Basal	6 meses	Basal	6 meses	Basal	6 meses
Caso 1	6, 11, 16 18,68	11,18	ASC-US	Negativa	Normal	Normal	Basal	6 meses	Basal	6 meses	Basal	6 meses	Basal	6 meses
Caso 2	16	-	ASC-US	Negativa	Normal	Normal	Basal	6 meses	Basal	6 meses	Basal	6 meses	Basal	6 meses
Caso 3	11, 31, 16	-	ASC-US	Negativa	Anormal G1	Normal	CIN I		Basal	6 meses	Basal	6 meses	Basal	6 meses
Caso 4	16, 18, 35	16, 35	L-SIL	Negativa	Anormal G1	Normal	CIN I		Basal	6 meses	Basal	6 meses	Basal	6 meses
Caso 5	6, 16, 18	18	ASC-US	Negativa	Normal	Normal			Basal	6 meses	Basal	6 meses	Basal	6 meses
Caso 6	18, 33	18	ASC-US	Negativa	Normal	Normal			Basal	6 meses	Basal	6 meses	Basal	6 meses
Caso 7	18, 59	-	L-SIL	L-SIL	Anormal G1	Anormal G1	CIN I	CIN I	Basal	6 meses	Basal	6 meses	Basal	6 meses
Caso 8	11, 16	-	ASC-US	Negativa	Anormal G1	Anormal G1	CIN I	CIN I focal	Basal	6 meses	Basal	6 meses	Basal	6 meses
Caso 9	16, 18, 52	16, 18, 52	L-SIL	ASC_US	Anormal G1	Anormal G1	CIN I	CIN I	Basal	6 meses	Basal	6 meses	Basal	6 meses
Caso 10	5, 16, 18, 31, 45, 68	5, 16, 18, 31, 45, 68	ASC-US	ASC_US	Anormal G1	Anormal G1	CIN I	CIN I	Basal	6 meses	Basal	6 meses	Basal	6 meses

Tanto el riesgo de adquisición de VPH como su aclaramiento y reactivación dependen estrechamente de la carga viral de VIH y del recuento de linfocitos CD4<sup>(4-6)</sup>. Ello explica que la "restitución inmunológica" derivada de la terapia antirretroviral disminuya el riesgo de infección por VPH. Sin embargo, su efecto en cuanto a la prevención de la progresión lesional es aún muy cuestionado<sup>(3)</sup>, por lo que se hace necesario explorar otras alternativas terapéuticas para estas pacientes.

Recientemente se ha sugerido la posibilidad de que el riesgo lesional por VPH podría depender más de la proporción de linfocitos CD4 que de su recuento global, pero no existe aún consenso universal al respecto<sup>(7)</sup>.

Desde hace más de 30 años se conoce que ciertas sustancias biológicas extraídas de los hongos pueden modificar la respuesta biológica humana frente a las infecciones virales, haciéndola más competente<sup>(8,9)</sup>. La terapia aconsejada en la serie de casos estudiada estuvo basada en la administración de un gel vaginal compuesto de ácido hialurónico,  $\beta$ -glucano, oligosacárido de alfa-glucano, *Coriolus versicolor*, *Centella asiática*, *Azadirachta indica* y aloe vera. Comercializado en nuestro país por Procare Health con la marca comercial Papilocare®, dicho gel ha demostrado ser un tratamiento eficaz en la reepitelización cervical, capaz de aumentar las tasas de aclaramiento viral así como la reversión lesional VPH-dependiente<sup>(10,11)</sup>. Sin embargo y hasta donde llega nuestro conocimiento, no existen por el momento series publicadas en las que se haya evaluado su eficacia en pacientes VIH+.

Los prometedores resultados obtenidos para la serie estudiada son superponibles a los comunicados en las experiencias de pacientes sin inmunosupresión<sup>(10,11)</sup>. En cualquier caso debe tenerse en consideración que no es posible establecer hasta qué punto los efectos observados dependen exclusivamente de la terapia tópica instaurada o se encuentran condicionados por la mejora inmunológica derivada de la terapia antirretroviral.

Las modificaciones inmunitarias apreciadas a lo largo de los 6 meses de seguimiento en

términos de carga viral y recuento de linfocitos CD4 han sido leves, lo que hace suponer que sea la terapia vaginal la principal artífice del resultado observado. En cualquier caso es necesario emprender nuevos ensayos sobre este particular, con la finalidad de profundizar en el efecto antiviral de Papilocare® en población inmunodeprimida.

## BIBLIOGRAFÍA

1. de Sanjosé S, Brotons M, Pavón MA. The natural history of human papillomavirus infection. *Best Pract Res Clin Obstet Gynaecol*. 2018;47:2-13.
2. Stelzle D, Tanaka LF, Lee KK, et al. Estimates of the global burden of cervical cancer associated with HIV. *Lancet Glob Health* 2021; 9: e161-69. Published Online November 16, 2020 [https://doi.org/10.1016/S2214-109X\(20\)30459-9](https://doi.org/10.1016/S2214-109X(20)30459-9).
3. Looker KJ, Rönn MM, Brock PM et. Evidence of synergistic relationships between HIV and Human Papillomavirus (HPV): systematic reviews and meta-analyses of longitudinal studies of HPV acquisition and clearance by HIV status, and of HIV acquisition by HPV status. *J Int AIDS Soc*. 2018 Jun;21(6):e25110. Published online 2018 Jun 5. doi: 10.1002/jia2.25110.
4. Gui Liu, Monisha Sharm Nicholas Tan et al. HIV-positive women have higher risk of human papilloma virus infection, precancerous lesions, and cervical cancer: A systematic review and meta-analysis. *AIDS*. 2018 Mar 27;32(6):795-808.
5. Grulich AE, van Leeuwen MT, Falster et al. Incidence of cancers in people with HIV/ AIDS compared with immunosuppressed transplant recipients: A meta-analysis. *Lancet*. 2007; 370(9581):59-61.
6. van den Dries L, Claassen MAA, Groothuisink ZMA, et al. Immune activation in prolonged cart-suppressed HIV patients is comparable to that of healthy controls. *Virology*. 2017; 509:133-9.
7. Ramadhani Chambuso, Raj Ramesar, Evelyn Kaambo. Age, absolute CD4 count, and CD4 percentage in relation to HPV infection and the stage of cervical disease in HIV-1-positive women. *Medicine (Baltimore)*. 2020;99(9):e19273.
8. Tochikura TS, Nakashima H, Hirose K, Yamamoto N A biological response modifier, PSK, inhibits human immunodeficiency virus infection in vitro. *Biochem Biophys Res Commun*. 1987 Oct 29;148(2):726-33.

9. Riikka Linnakoski, Dhanik Reshamwala, Pyry Veteli et al. Antiviral Agents From Fungi: Diversity, Mechanisms and Potential Applications. *Front Microbiol.* 2018 Oct 2;9:2325.
10. Serrano L, López AC, González SP. Efficacy of a *Coriolus versicolor*-Based Vaginal Gel in Women With Human Papillomavirus-Dependent Cervical Lesions: The PALOMA Study. *Low Genit Tract Dis.* 2021 Apr 1;25(2):130-136.

# USO DEL GEL VAGINAL CON *CORIOLUS VERSICOLOR* EN EL MANEJO CONSERVADOR DEL CIN II

DRA. NADIA NASSAR MELIC

Hospital Clínico Universitario Lozano Blesa, Zaragoza

## RESUMEN

El VPH es el causante del cáncer de cuello uterino y de las lesiones precursoras de éste. El tratamiento sistemático de todas las mujeres con HSIL/CIN II-III se ha considerado una opción indiscutible en las Guías Clínicas de los últimos años. Estudios recientes muestran que hasta el 40-74% de las pacientes con diagnóstico histológico de HSIL/CIN II pueden regresar espontáneamente en los dos años siguientes al diagnóstico<sup>(1)</sup>. Los factores más frecuentemente asociados a la regresión son la edad inferior a 25 años, lesiones poco extensas, negativización del VPH y ausencia de infección por VPH<sup>(2,3)</sup>. La guía de prevención de cáncer de cuello uterino de la AEPCC define una serie de situaciones especiales en las que se puede optar por tratamiento conservador de las lesiones HSIL/CIN II, entre las que se incluyen la posibilidad de seguimiento de la paciente, con lesiones que afecten a menos del 50% del cérvix, totalmente visibles y sin afectar al canal endocervical.

**PALABRAS CLAVE:** VPH. Papilocare®. CIN II. Regresión.

## HISTORIA CLÍNICA Y ANAMNESIS

Paciente nuligesta de 30 años con actual deseo gestacional. Sin antecedentes de interés. Fumadora. No vacuna profiláctica VPH. Edad de inicio de relaciones sexuales, 16 años; número de parejas sexuales hasta la fecha, 6.

Remitida desde matrona de su centro de salud por citología LSIL.

## EXPLORACIÓN FÍSICA Y PRUEBAS COMPLEMENTARIAS

Se realiza determinación de VPH a la paciente y colposcopia.

Cultivo de VPH positivo a tipo 16 y otros de alto riesgo.

Colposcopia satisfactoria: ZTT 1, mosaico y punteado en labio anterior. Test de Schiller positivo (Fig. 1).

Se toma biopsia de la lesión con diagnóstico anatomopatológico de CIN II.

## TRATAMIENTO Y EVOLUCIÓN

Ante el diagnóstico de lesión HSIL/CIN II que afecta a menos del 50% del cuello, completamente visible y sin afectación endocervical se ofrece a la paciente la opción de manejo conservador y acepta.

Se indica vacunación profiláctica VPH y se ofrece tratamiento coadyuvante con gel vaginal a base de *Coriolus versicolor*.

A los 6 meses la paciente acude a revisión. Ha realizado tratamiento completo con Papilocare® durante 6 meses sin referir efectos adversos. Se realiza colposcopia y toma de muestras para control.

## DIAGNÓSTICO FINAL

La colposcopia a los 6 meses demuestra una clara mejoría sin objetivarse imágenes sugestivas de lesión epitelial, tan solo áreas de metaplasia. Se toma muestra para citología que resulta LSIL,

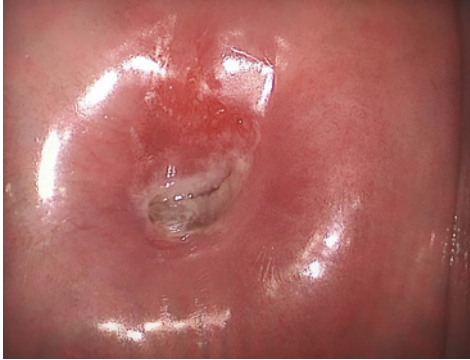

FIGURA 1. Colposcopia en la primera visita.

cultivo para VPH que es negativo y se confirma con biopsia de cuello que no existen lesiones residuales, con un diagnóstico anatomopatológico de metaplasia escamosa.

Dada la regresión de la lesión intraepitelial CIN II y aclaramiento del VPH, se indica a la paciente continuar con controles.

### DISCUSIÓN Y DESCRIPCIÓN DE LA IMPORTANCIA DEL CASO

A pesar del alto grado de remisiones espontáneas en CIN II, no se dispone de un tratamiento no invasivo efectivo para dichas lesiones de alto grado.

El evitar el tratamiento quirúrgico innecesario, especialmente entre mujeres jóvenes, indirectamente también se evita la morbilidad de dichos tratamientos sobre la capacidad reproductiva de la paciente<sup>(4)</sup>.

Diversos estudios apoyan ya el efecto beneficioso de Papilocare® gel vaginal en lesiones de bajo grado ASCUS y LSIL, así mismo como en pacientes con VPH positivo de alto riesgo, observándose un aclaramiento del virus a los 6 meses<sup>(5-7)</sup>.

El gel vaginal de *Coriolus versicolor* a través de su acción sobre la microbiota vaginal, reepitelización del cérvix y mejora de la inmunidad local, podría favorecer la regresión de lesiones intraepiteliales cervicales de alto grado/CIN II y/o el aclaramiento del VPH.

Tras el resultado positivo, es necesario tener más experiencia con el uso de Papilocare® gel vaginal en manejo de lesiones de alto grado que cumplan criterios de manejo conservador.

### BIBLIOGRAFÍA

1. AEPCC-Guía: Prevención del cáncer de cuello de útero. Publicaciones AEPCC, Noviembre 2015.
2. Discacciati MG, de Souza CA, d'Otavianno MG, Angelo Andrade LA, Westin MC, Rabelo Santos SH, et al. Outcome of expectant management of cervical intraepithelial neoplasia grade 2 in women followed for 12 months. *Eur J Obstet Gynecol Reprod Biol.* 2011 Apr;155(2):204-8
3. Castle PE, Schiffman M, Wheeler CM, Solomon D. Evidence for frequent regression of cervical intraepithelial neoplasia-grade 2. *Obstet Gynecol.* 2009; 113:18-25.
4. McAllum B, Sykes PH, Sadler L, Macnab H, Simcock BJ, Mekhail AK. Is the treatment of CIN 2 always necessary in women under 25 years old? *Am J Obstet Gynecol.* 2011 Nov;205(5):478-7.
5. Palacios S, Losa F, Dexeus D, Cortés J. Beneficial effect of a *Coriolus Versicolor* – based vaginal gel on cervical epithelization, vaginal microbiota and vaginal health: a pilot study in asymptomatic women. *BMC Womens Health.* 2017 Mar 16;17(1):21.
6. Serrano L, González S, Gálvez J et al. Effect of a non-hormonal *Coriolus versicolor* vaginal gel among positive-HPV women with no colposcopy cervical lesions. A pilot study. Poster in Eurogin, 2017.
7. Palacios S. et al. Efficacy of a *Coriolus versicolor*-based vaginal gel to repair cervical mucosa with HPV lesions. Preliminary results of a clinical trial. 31st International Papillomavirus Conference. Cape Town, South Africa, 2017.

# LESIONES ESCAMOSAS INTRAEPITELIALES DE CÉRVIX DE ALTO GRADO EN TRATAMIENTO CON PAPILOCARE®: EVOLUCIÓN Y PRONÓSTICO

DRA. FRANCISCA GIL MEDINA<sup>1</sup>, DR. ÁLVARO I. ALCAIDE PADILLA<sup>2</sup>

<sup>1</sup>Consulta Privada Gil Medina. <sup>2</sup>Hospital Punta de Europa, Algeciras

## RESUMEN

El virus del papiloma humano (VPH) es la infección de transmisión sexual más frecuente en todo el mundo, llegando a afectar a un 90% de la población sexualmente activa. Este dato da cuenta de que las mujeres van a entrar en contacto en algún momento de su vida con el virus, lo cual puede resolverse de forma asintomática y libre de infección o perpetuar en su organismo de forma crónica. La persistencia de VPH está relacionada de forma definitiva con la aparición de lesiones intraepiteliales escamosas (SIL) en el cérvix, lo cual define la importancia de erradicar la infección a la hora de prevenir o tratar lesiones causadas por dicha infección.

Se reporta un caso de HSIL en el que se decidió tratamiento con Papilocare® y se documenta su evolución.

**PALABRAS CLAVE:** VPH. HSIL. Conización. CIN.

## HISTORIA CLÍNICA

- Paciente de 35 años.
- No RAMc, no FRCV, no antecedentes personales de interés, no tratamiento crónico.
- Intervenciones quirúrgicas: meniscectomía.
- Fumadora ocasional de tabaco.
- Dieta basal equilibrada.
- Actividad física a diario.
- AGO: sin patología previa.
- Menarquía a los 11 años. FUR: 6/11/19. FO: G1A1(IVE). FM: 28/3. Edad de RSX: 16 años. Número de compañeros sexuales: 3.
- Tratamiento con ACHO: durante 10 años. No realizándolo actualmente.
- No uso de métodos barrera.
- No vacunación VPH realizada.
- No portadora VPH documentada previamente

## EXPLORACIÓN FÍSICA Y PRUEBAS COMPLEMENTARIAS

La paciente acude a consulta de Patología Cervical derivada por su MAP tras resultado de

citología cervicovaginal (10/12/2018) de LSIL/CIN I con alteraciones citológicas sugestivas de infección por papilomavirus (VPH).

Indicación de la colposcopia: adecuada, al ser mayor de 21 años y presencia de LSIL.

Presencia de zona de transformación tipo 1 (en ectocérvix y totalmente visible).

Se objetivan cambios mayores como acidofilia tenue e hipocaptación de Lugol. La vascularización es normal.

Se decide realizar toma de biopsia en sacabocados y prueba de VPH (12/02/2019).

Se instaura tratamiento con Papilocare® durante 6 meses y nuevo control tras tratamiento.

Se inicia vacunación de VPH nonavalente.

## DIAGNÓSTICO DIFERENCIAL

Ante la principal discrepancia de resultados de la citología cervicovaginal inicial y la colposcopia realizada en consulta, el diagnóstico diferencial se establece entre lesiones de alto grado (HSIL) y lesiones de bajo grado (LSIL) causadas por el VPH.



## TRATAMIENTO Y EVOLUCIÓN

- Se obtienen los resultados de la biopsia de cérvix (18/02/2019): mucosa de cérvix uterino con SIL de alto grado (displasia moderada, CIN II) con signos de VPH e inflamación crónica. Positividad intensa para p16 y sobreexpresión de Ki67 en el material remitido.
- Se obtienen los resultados de la prueba VPH (25/02/2019):
  - Se detecta ADN de VPH con riesgo oncogénico alto (16, 31, 56, 58, 73).
  - Se detecta ADN de VPH con riesgo oncogénico probablemente alto (66).
  - Se detecta ADN de VPH con riesgo oncogénico bajo (70).

Ante los resultados de ambas pruebas (CIN II, VPH de alto riesgo oncogénico), se decide realizar conización (06/05/2019). El diagnóstico anatomopatológico informa que existen signos de infección por VPH con núcleos hiper cromáticos y halos claros perinucleares. Se observa positividad intensa para p16. Se observa displasia epitelial desde franja horaria 12 hasta 9, siendo en la franja 12-3 moderada; en franja 3-6, leve, y en franja 6-9, moderada con extensión glandular. No se observa en ningún punto infiltración neoplásica del estroma. Los bordes quirúrgicos se encuentran libres de lesión.

Tras la conización, se decide reinstaurar tratamiento con Papilocare® durante 6 meses y revisión con CCV y prueba VPH:

- 1ª visita post-conización (noviembre 2019):
  - Vacunación nonavalente completada.
  - Abandono del hábito tabáquico.
  - CCV (15/11/2019): citología negativa para células malignas. No se evidencia presencia de cambios tróficos ni inflamatorios sugestivos de persistencia de VPH. Ausencia de atipias identificadas.
  - Prueba VPH (22/11/2019): se detecta ADN/ARN del genotipo 16.
- 2ª visita post-conización (julio 2020):
  - Continúa tratamiento con Papilocare®.
  - Se realiza control de evolución con CCV.

- CCV (02/07/2020): citología negativa para células malignas. Ausencia de atipias identificadas.
- 3ª visita post-conización (enero 2021):
  - Continúa en tratamiento con Papilocare® hasta la fecha.
  - Se realiza control de evolución con CCV y prueba VPH: CCV (28/01/2021): citología negativa para células malignas; ausencia de atipias. Prueba VPH (28/01/2021): no se detecta ADN/ARN de VPH.

La paciente es dada de alta de consulta de Patología Cervical.

Actualmente, se encuentra en seguimiento anual con CCV durante, al menos, 20 años.

## DIAGNÓSTICO FINAL

Displasia epitelial leve y moderada (CIN II) con focos de cervicitis por VPH y extensión glandular en área afecta.

## DISCUSIÓN Y DESCRIPCIÓN DE LA IMPORTANCIA DEL CASO

En este caso se evidencia la importancia de correlacionar los resultados de las citologías cervicovaginales con el examen clínico y las pruebas específicas de la consulta de Patología Cervical. La citología cervicovaginal es una prueba rápida, sencilla y reproducible que permite establecer una alta sensibilidad en la detección de la infección por VPH, pero, en ningún caso, debe ser tomada como prueba príncipes y debe correlacionarse con los resultados de las pruebas definitivas de la patología que tratamos.

En un primer momento se decidió manejo expectante del caso con Papilocare® durante 6 meses teniendo en cuenta el resultado de la citología inicial. El resultado de la biopsia y la prueba de VPH señaló la idoneidad de realizar la conización, complementando por ello el tratamiento de Papilocare® con la intervención quirúrgica. El resultado exitoso de este caso puede haber sido establecido gracias a la conjunción de la conización realizada con el tratamiento con Papilocare®

en virtud de eliminar el virus del papiloma humano, aunque sean necesarios más casos para corroborar dicha asociación.

Se llevó a cabo tratamiento con Papilocare® por un total de 18 meses, consiguiendo la negativización de los distintos tipos con alto riesgo oncogénico de VPH. Actualmente, y de acuerdo con lo anteriormente expuesto, es juicioso determinar que la curación es alcanzada de forma definitiva por la intervención médica o quirúrgica de forma absoluta, pero la asociación de la defensa inmunológica de la huésped, el tratamiento pautado y la conización han resultado en la curación de la enfermedad. Este caso abre un frente en el que determinar el factor de resolución/curación atribuible a cada elemento que interviene, puesto que este caso tiene una finalidad meramente informativa.

## BIBLIOGRAFÍA

1. Jalilvand S, Shoja Z, Nourijelyani K, Tohidi HR, Hamkar R. Meta-analysis of type-specific human papillomavirus prevalence in Iranian women with normal cytology, precancerous cervical lesions and invasive cervical cancer: Implications for screening and vaccination. *J Med Virol*. 2015 Feb;87(2):287-95. doi: 10.1002/jmv.24053. Epub 2014 Aug 25.
2. Ogembo RK, Gona PN, Seymour AJ, Park HS, Bain PA, Maranda L, Ogembo JG. Prevalence of human papillomavirus genotypes among African women with normal cervical cytology and neoplasia: a systematic review and meta-analysis. *PLoS One*. 2015 Apr 14;10(4):e0122488. doi: 10.1371/journal.pone.0122488. eCollection 2015.
3. Guan P, Howell-Jones R, Li N, Bruni L, de Sanjosé S, Franceschi S, Clifford GM. Human papillomavirus types in 115,789 HPV-positive women: a meta-analysis from cervical infection to cancer. *Int J Cancer*. 2012 Nov 15;131(10):2349-59. doi: 10.1002/ijc.27485. Epub 2012 Mar 20.
4. Otero-Motta AP, Ordóñez JL, González-Celador R, Rivas B, Macías Mdel C, Bullón A, Abad Mdel M. Prevalence of human papillomavirus genotypes in cytologic abnormalities from unvaccinated women living in north-western Spain. *APMIS*. 2011 Mar;119(3):204-15. doi: 10.1111/j.1600-0463.2010.02711.x. Epub 2011 Jan 25.
5. Clifford GM, Tully S, Franceschi S. Carcinogenicity of Human Papillomavirus (HPV) Types in HIV-Positive Women: A Meta-Analysis From HPV Infection to Cervical Cancer. *Clin Infect Dis*. 2017 May 1;64(9):1228-1235. doi: 10.1093/cid/cix135.

# LESIÓN CERVICAL DE ALTO GRADO EN GESTANTE

**DRA. CARMEN BELÉN DE LA TORRIENTE BENITO**

*Clínica Mencía, Salamanca*

## RESUMEN

El virus del papiloma humano es una de las infecciones de transmisión sexual más extendidas del mundo. Según un estudio difundido en 2012, en España hay dos millones de mujeres afectadas por el virus, de las cuales, el 28,8% tiene entre 18 y 25 años, un porcentaje que se reduce a medida que aumenta la edad.

Las complicaciones en el embarazo por el virus del papiloma humano son poco frecuentes. Se conoce como virus del papiloma humano a un conjunto de más de un centenar de virus diferentes. De ese total, 13 están considerados como carcinógenos para las personas, es decir, que representan un alto riesgo de contraer cáncer. En las mujeres, el más frecuente ocasionado por este virus es el cervicouterino (cáncer del cuello del útero).

## HISTORIA CLÍNICA Y ANAMNESIS

Paciente de 26 años que acude a control de gestación.

AP: no enfermedades, no IQ, no alergias a medicamentos, no medicaciones, vacunada de VPH con Gardasil 4 por el programa de vacunación de la Junta de Castilla y León a los 14 años con dos dosis (0-6 meses).

AGO: G1P0A0. 12 5/28. Píldora como método anticonceptivo durante 5 años. Gestante de 6+3 semanas.

Se realiza citología ya que la paciente no la había realizado nunca por el protocolo de la Seguridad Social en su primera visita.

A los 10 días se recibe el resultado de la citología y es avisada porque el resultado anatomopatológico es HSIL.

Se le realiza una toma de VPH mediante PCR y sale positivo en los serotipos 31, 39 y 45.

## EXPLORACIÓN FÍSICA Y DIAGNÓSTICO DIFERENCIAL

A la paciente se le realiza además una colposcopia en la que se objetiva una placa blanca

irregular en el labio anterior acetoblancos y Lugol positivo de unos 2 cm en forma de llama.

Se realiza biopsia de la zona y el diagnóstico AP es de lesión de alto grado con lámina basal libre.

## TRATAMIENTO Y EVOLUCIÓN

Dada la precocidad del diagnóstico y la no conveniencia de intervención sobre el cuello uterino en la gestación, se decide tratar con Papilocare®, 21 días seguidos, descansar 7, y luego cada 48 horas descansando 7 días durante 2 meses más.

Al tercer mes de tratamiento se realiza colposcopia siendo la placa de menos de 0,5 cm, aceto blanca, pero Lugol negativa. Se realiza CTT y biopsia dirigida con un resultado anatomopatológico de LSIL.

Tras ello, se continúa con la misma dosis hasta completar 6 meses. Al séptimo mes se realiza colposcopia siendo prácticamente inapreciable la placa por lo que no se realiza biopsia, pero sí CTT siendo el resultado LSIL.

Al 9º mes, ya sin tratamiento, se realiza de nuevo CTT siendo LSIL.

La paciente tuvo un parto vaginal sin incidencias en la semana 40+5 naciendo un varón sano de 3.250 g.

A los seis meses del parto la CTT seguía siendo de LSIL y el VPH se había negativizado en dos serotipos, quedando solo el 45.

### DIAGNÓSTICO FINAL

Papilocare® ha sido capaz de regresar una lesión de alto grado y de disminuir la carga viral en una gestante sin precisar tratamientos adicionales, ni médicos ni quirúrgicos.

### DISCUSIÓN Y DESCRIPCIÓN DE LA IMPORTANCIA DEL CASO

Con este caso hemos sido capaces de demostrar que con tan solo con el gel de Papilocare® hemos evitado que un HSIL avance a carcinoma, y de que prácticamente desaparezca una lesión tan grave en una gestante en la que los tratamientos son muy limitados.

Me parece innovador porque no se ha realizado ningún estudio en pacientes embarazadas y me parece un gran avance en este grupo de personas, ya que no se puede operar ni dar tratamientos agresivos, ni vacunarlas.

Además queda demostrada la inocuidad de dicho tratamiento en la gestación.

Creo que es un gran logro médico.

### BIBLIOGRAFÍA

1. Centers for Disease Control and Prevention website. Human papillomavirus (HPV). HPV vaccine schedule and dosing. [www.cdc.gov/hpv/hcp/schedules-recommendations.html](http://www.cdc.gov/hpv/hcp/schedules-recommendations.html). Updated March 10, 2017. Accessed August 5, 2019.
2. Salcedo MP, Baker ES, Schmeler KM. Intraepithelial neoplasia of the lower genital tract (cervix, vagina, vulva): etiology, screening, diagnosis, management. In: Lobo RA, Gershenson DM, Lentz GM, Valea FA, eds. *Comprehensive Gynecology*. 7th ed. Philadelphia, PA: Elsevier; 2017:chap 28.
3. The American College of Obstetricians and Gynecologists, Committee on Adolescent Health Care, Immunization Expert Work Group. Committee Opinion Number 704, June 2017. [www.acog.org/Clinical-Guidance-and-Publications/Committee-Opinions/Committee-on-Adolescent-Health-Care/Human-Papillomavirus-Vaccination](http://www.acog.org/Clinical-Guidance-and-Publications/Committee-Opinions/Committee-on-Adolescent-Health-Care/Human-Papillomavirus-Vaccination). Accessed August 5, 2019.
4. US Preventive Services Task Force, Curry SJ, Krist AH, Owens DK, et al. Screening for cervical cancer: US Preventive Services Task Force recommendation statement. *JAMA*. 2018;320(7):674-686. PMID: 30140884 [www.ncbi.nlm.nih.gov/pubmed/30140884](http://www.ncbi.nlm.nih.gov/pubmed/30140884).

# GEL VAGINAL CON *CORIOLUS VERSICOLOR* EN EL TRATAMIENTO DE DISPLASIA CERVICAL DE BAJO GRADO Y PERSISTENCIA VPH TRAS CONIZACIÓN CERVICAL EN UNA MUJER VIH POSITIVA: CASO CLÍNICO

DRA. VANESA RODRÍGUEZ FERNÁNDEZ

Hospital Alvaro Cunqueiro, Vigo

## RESUMEN

El virus del papiloma humano (VPH) es la infección de transmisión sexual más frecuente en todo el mundo y el agente etiológico más importante del cáncer de cérvix. Varios estudios han demostrado que la infección por VPH es significativamente más común entre las mujeres con infección por el virus de la inmunodeficiencia humana (VIH)<sup>(1)</sup>. El VIH conduce a un mayor riesgo de displasia cervical y cáncer de cérvix. Las mujeres VIH positivas tienen además una tasa de persistencia lesional y viral más alta después de tratamientos escisionales<sup>(2)</sup>.

**PALABRAS CLAVE:** VPH. VIH. Displasia cervical. Conización cervical. *Coriolus versicolor*.

## HISTORIA CLÍNICA

Mujer nulípara de 33 años VIH positiva (transmisión sexual hace 10 años, estadio A1, a tratamiento antirretroviral con buena adherencia y control, carga viral indetectable), sin otros antecedentes de interés. Vacunada frente al VPH hace 2 años. Acude a la consulta de Patología Cervical por HSIL citológico con VPH de alto grado (AG) positivo (no 16 ni 18).

## Exploración física

Genitales externos y vagina normal. Cérvix de nulípara con ectopia periorificial. Tacto vaginal: sin hallazgos patológicos.

## Pruebas complementarias

- Colposcopia: zona de transformación tipo 2, vascularización típica, cambios grado 2 (afectación del 70% del cérvix) (Fig. 1).
- Biopsias exocervicales: neoplasia cervical intraepitelial (CIN) II-III.
- Legrado endocervical: sin displasia.
- Citología anal: negativa.

- Despistaje de otras infecciones de transmisión sexual: negativo.

## TRATAMIENTO Y EVOLUCIÓN

Ante el diagnóstico de displasia de alto grado se indicó conización cervical con asa de diatermia en régimen ambulatorio. La anatomía patológica de la pieza quirúrgica confirmó la lesión (CIN II) con afectación del margen exocervical por lesión de bajo grado (CIN I).

En el primer control postconización persistía VPH-AG con lesión de bajo grado (LSIL citológico, colposcopia compatible con cambios menores y biopsia exocervical CIN I). Se propuso tratamiento con gel vaginal *Coriolus versicolor* (Papilocare®) y control a los 6 meses. En dicho control se observó negativización viral y desaparición de lesión intraepitelial (citología y colposcopia negativa [Fig. 2]). Confirmado en los dos controles anuales posteriores, que fueron negativos. Actualmente continuamos con controles anuales en la consulta de Patología Cervical.

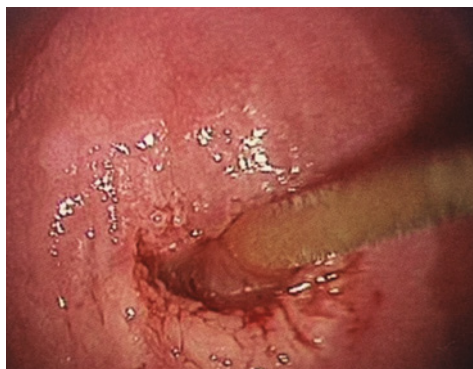

FIGURA 1.

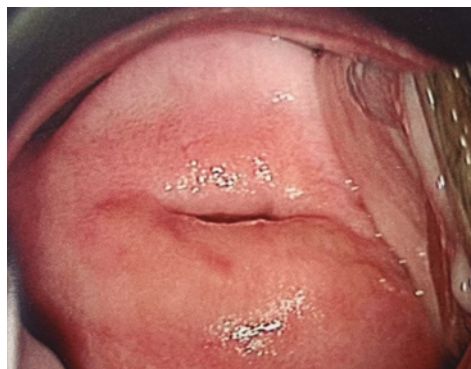

FIGURA 2.

### DIAGNÓSTICO FINAL

Displasia de alto grado tratada con conización cervical, con persistencia de displasia de bajo grado y VPH-AG postconización. Tras tratamiento con Papilocare® gel vaginal durante 6 meses se objetiva negativización viral y resolución de la displasia cervical.

### DISCUSIÓN Y DESCRIPCIÓN DE LA IMPORTANCIA DEL CASO

La infección por VPH y la displasia cervical se presentan con mayor frecuencia en mujeres VIH positivas, así como también es más frecuente la persistencia de VPH y displasias en estas<sup>(3)</sup>.

En este caso llama la atención cómo tras el tratamiento con Papilocare® gel vaginal se produce la negativización viral y resolución de la displasia cervical de bajo grado que persistían en el primer control postconización cervical en una mujer seropositiva.

El tratamiento con Papilocare® ha demostrado beneficio frente al manejo expectante en mujeres con VPH-AG y displasia cervical asociada<sup>(4-6)</sup>. Tras esta buena evolución con este tratamiento, sería necesario más evidencia en mujeres VIH positivas con displasia cervical.

Independientemente del estado inmunológico y de los tratamientos antirretrovirales, sigue siendo necesario un seguimiento ginecológico extenso y prolongado de las mujeres infectadas por el VIH<sup>(7)</sup>.

### BIBLIOGRAFÍA

1. Averbach SH, Gravitt PE, Nowak RG, Celentano DD, Dunbar MS, Morrison CS, Grimes B, Padian NS. The association between cervical human papillomavirus infection and HIV acquisition among women in Zimbabwe. *AIDS* 2010; 24(7):1035-42.
2. Babkina N, Heller DS, Goldsmith LT, Houck KL. Cervical conization for cervical intraepithelial neoplasia (CIN) 2 and 3 in HIV-positive women: a case-control study. *J Low Genit Tract Dis.* 2015;19(2):110-4.
3. Ellerbrock TV, Chiasson MA, Bush TJ, Sun XW, Sawo D, Brudney K, Wright TC Jr. Incidence of cervical squamous intraepithelial lesions in HIV-infected women. *JAMA.* 2000;283(8):1031-7.
4. Serrano L, López AC, González SP, Palacios S, Dexeus D, Centeno-Mediavilla C, Coronado P, de la Fuente J, López JA, Vanrell C, Cortés J. Efficacy of a *Coriolus versicolor*-Based Vaginal Gel in Women With Human Papillomavirus-Dependent Cervical Lesions: The PALOMA Study. *J Low Genit Tract Dis.* 2021;25(2):130-136.
5. Criscuolo AA, Sesti F, Piccione E, Mancino P, Belloni E, Gullo C, Ciotti M. Therapeutic Efficacy of a *Coriolus versicolor*-Based Vaginal Gel in Women with Cervical Uterine High-Risk HPV Infection: A Retrospective Observational Study. *Adv Ther.* 2021;38(2):1202-1211.
6. Palacios S, Losa F, Dexeus D, Cortés J. Beneficial effects of a *Coriolus versicolor*-based vaginal gel on cervical epithelization, vaginal microbiota and vaginal health: a pilot study in asymptomatic women. *BMC Womens Health.* 2017;17(1):21.
7. Massad LS, D'Souza G, Tian F, Minkoff H, Cohen M, Wright RL, Colie C, Hessel NA. Negative predictive value of pap testing: implications for screening intervals for women with human immunodeficiency virus. *Obstet Gynecol.* 2012;120(4):791-7.

# REEPITELIZACIÓN CERVICAL POSTCONIZACIÓN CON GEL VAGINAL A BASE DE *CORIOLUS VERSICOLOR*

**DRA. MARÍA OTERO PARDO**

*Hospital Universitario, León*

## RESUMEN

La infección por el virus del papiloma humano (VPH) es la enfermedad de transmisión sexual más frecuente, pero en la mayoría de los casos se trata de una infección con carácter transitorio y resolución espontánea.

En algunas mujeres la persistencia del virus favorece el desarrollo de lesiones escamosas intraepiteliales a nivel del cérvix que pueden precisar tratamiento por parte del ginecólogo, como puede ser mediante una conización cervical.

El empleo de gel vaginal reparador a base de *Coriolus versicolor* acelera el proceso de epitelización de la mucosa uterina y disminuye el riesgo de sangrado tras la intervención.

**PALABRAS CLAVE:** VPH. Conización. *Coriolus versicolor*. Reepitelización.

## HISTORIA CLÍNICA Y ANAMNESIS

Paciente de 39 años en seguimiento según protocolos en la Unidad de Patología Cervical durante dos años a causa de infección por VPH-16.

Alérgica a amoxicilina y como antecedentes personales de interés destaca únicamente como intervención quirúrgica una ligadura tubárica bilateral, por lo que la paciente no emplea habitualmente método de barrera.

Dentro de sus antecedentes ginecológicos reseñar dos partos eutócicos.

## EXPLORACIÓN FÍSICA Y DIAGNÓSTICO DIFERENCIAL

En último control en consulta presenta una citología compatible con HSIL y persistencia de infección por VPH-16.

**Colposcopia** (Fig. 1): ZTT tipo 2. Áreas de epitelio acetoblancas en labio anterior entre 10 y 12 horas y en labio posterior entre 6 y 8 horas, ambas parecen introducirse discretamente hacia endocérnix. Se realiza biopsia cervical dirigida

con diagnóstico de lesión escamosa intraepitelial de alto grado CIN III.

## TRATAMIENTO Y EVOLUCIÓN

Se decide conización cervical tipo “top hat”, ampliando la muestra endocervical (Figs. 2 y 3), en régimen ambulatorio. El diagnóstico anatomopatológico definitivo de la pieza objetiva una lesión escamosa intraepitelial de alto grado CIN III, concordante con la biopsia previa, y con bordes quirúrgicos de resección libres. El cono endocervical no presenta alteraciones histopatológicas.

Se prescribe Papilocare® gel vaginal una aplicación diaria antes de acostarse durante tres semanas consecutivas, y se cita a la paciente los días 7, 14 y 21 de tratamiento para evaluar su efecto en la reepitelización de la mucosa del cuello uterino (Figs. 4, 5 y 6).

Dicho grado de reepitelización se comprobó mediante colposcopia en la consulta, objetivándose una excelente respuesta al tratamiento a lo largo de las sucesivas semanas.

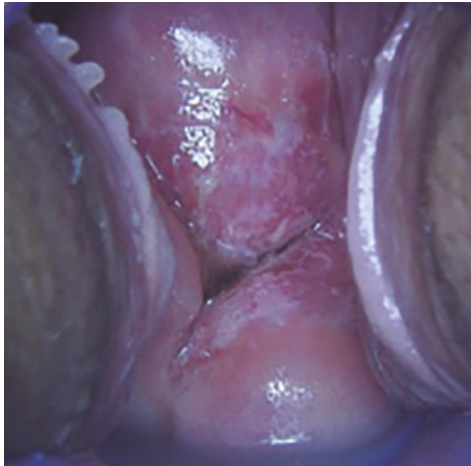


FIGURA 1.

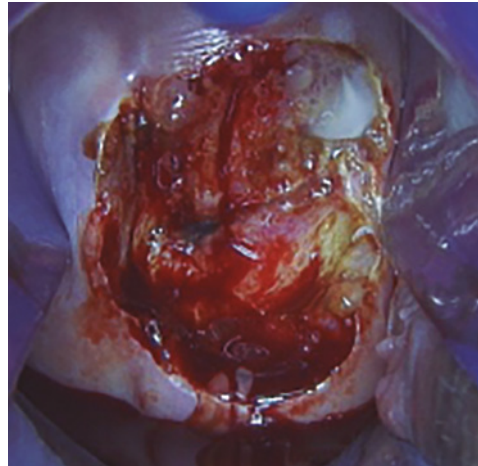


FIGURA 2.

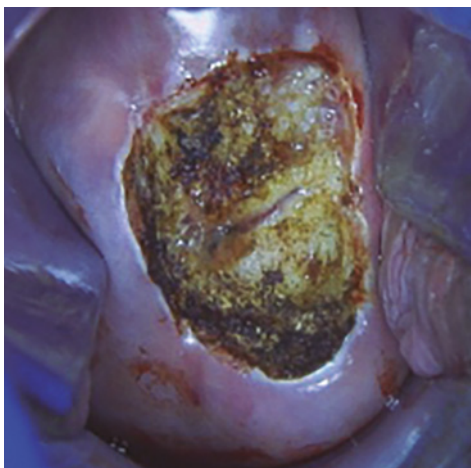


FIGURA 3.

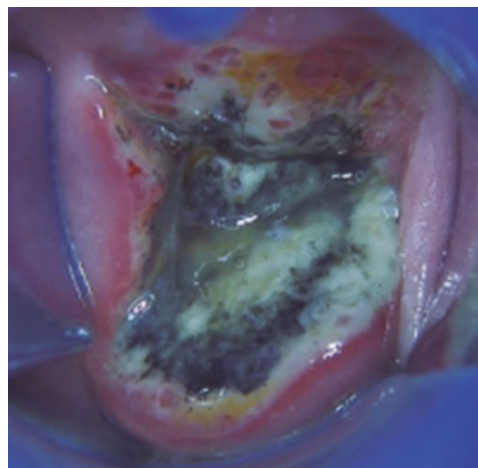


FIGURA 4.

Se realiza co-test a los 6 meses de la conización con citología negativa para malignidad y VPH negativo.

### DIAGNÓSTICO FINAL

Tras conización por lesión cervical de alto grado se pauta Papilocare® gel vaginal durante 3 semanas consecutivas, comprobándose una importante mejoría y rápida epitelización del cuello uterino gracias al tratamiento.

### DISCUSIÓN Y DESCRIPCIÓN DE LA IMPORTANCIA DEL CASO

La infección por el virus del papiloma humano es la enfermedad de transmisión sexual más prevalente en el ser humano, afectando a casi todas las mujeres sexualmente activas en algún momento de su vida. En la mayoría de los casos, las infecciones son transitorias y se resuelven espontáneamente.

Pero en algunas ocasiones la persistencia de esta infección puede desarrollar lesiones intraepi-



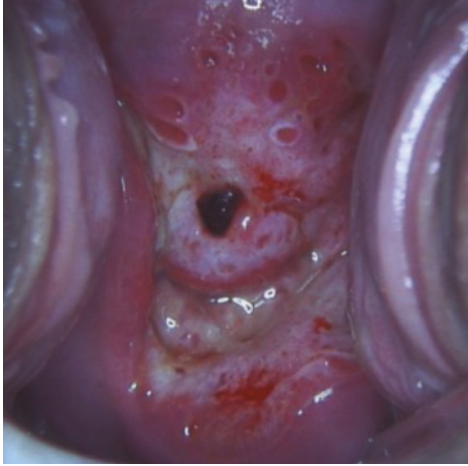

FIGURA 5.

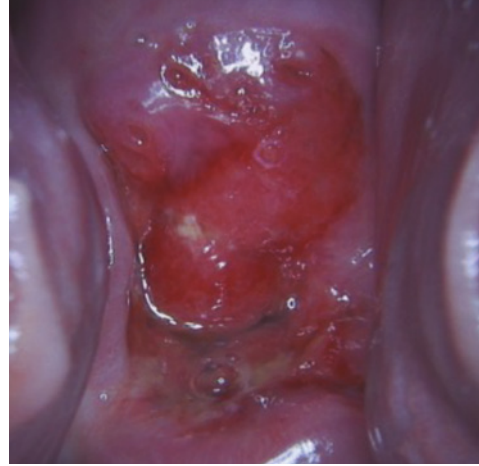

FIGURA 6.

teliales a nivel del cuello uterino, que en función de su severidad pueden precisar un tratamiento más o menos inmediato. Este es el caso de nuestra paciente, que con un diagnóstico de CIN III y persistencia de VPH-16 es candidata a una conización cervical.

Numerosos estudios han puesto de manifiesto que el empleo de gel a base de *Coriolus versicolor* ha mostrado una amplia eficacia en normalizar las lesiones causadas por el VPH, tanto en su presentación vaginal para lesiones cervicales como en gel externo para el tratamiento coadyuvante de lesiones externas, como pueden ser los condilomas tras una vaporización con láser.

Además, otra de sus indicaciones está en relación con el tratamiento coadyuvante post-conización, con el fin de que este gel reparador de la mucosa acelere el proceso normal de epitelización y reduzca el riesgo de sangrado en estas pacientes.

En el mismo sentido parece cada vez más demostrado que la microbiota vaginal tiene un papel importante en el contagio y la persistencia del VPH en el cérvix uterino. Se ha visto que la composición es diferente y más diversa en mujeres VPH-positivas que en mujeres VPH-negativas. En este aspecto se están llevando a cabo múltiples ensayos clínicos para identificar aquellas

especies que puedan ofrecer una mayor protección y de esta manera poder desarrollar agentes terapéuticos que eviten la infección por VPH, favorezcan su desaparición en mujeres contagiadas y anulen el posible riesgo de padecer una displasia cervical.

Y es así como el tratamiento con Papilocare® gel vaginal ha demostrado modificar la composición de la microbiota vaginal disminuyendo la diversidad bacteriana.

Por tanto y como conclusión del caso clínico presentado, el empleo de gel vaginal a base de *Coriolus versicolor* parece una opción de tratamiento segura en pacientes sometidas a una conización con dos objetivos bien establecidos: por un lado, acelerar el proceso de reepitelización cervical y por otro, favorecer un equilibrio entre las diferentes especies que forman parte de la microbiota vaginal. De esta manera se crearía un ambiente más hostil para el VPH, favoreciendo su aclaramiento.

## BIBLIOGRAFÍA

1. Moscicki AB, Schiffman M, Burchell A, Albero G, Giuliano AR, Goodman MT et al. Updating the natural history of human papillomavirus and anogenital cancers. *Vaccine*. 2012; 30(Suppl 5):F24-33.

2. Palacios S. Pilot study to evaluate the effect of a *Coriolus versicolor* based vaginal gel on the epithelialization of the cervix lesions. Poster. 30th International Papillomavirus Conference. Septiembre 17-21, 2015. Lisboa. Portugal.
3. Serrano L, et al. Efficacy of a *Coriolus Versicolor*-Based VaginalGel to Repair Cervical Mucosa With HPV Lesions. Interim Analysis Results. Journal Lower Genital Tract Dis. 2018;22(2S):S13-S14.
4. Motevaseli E, Shirzad M, Akrami SM et al. The vaginalmicrobiota, human papillomavirus infection and cervical intraepithelial neoplasia: what do weknow and where are we going next? Mitra et al. Microbiome. 2016;4:58.15.
5. Palacios S, Losa F, Dexeus D. Comparison of the vaginal microbiota diversity of womenwith and without human papillomavirus infection: a cross-sectional study. BMC Infect Dis 2013;13:271. doi: 10.1186/1471-2334-13-271 PMID: 2375885721 Brochure Bioecología.Via Farma. Iparanga.Brasil.2013.22. Abstract presentado en la Conferencia Internacional de HPV. Lisboa 2015.

# UTILIDAD DEL PAPILOCARE® COMO ADYUVANTE AL TRATAMIENTO DE LA NEOPLASIA INTRAEPITELIAL CERVICAL Y VAGINAL EN PACIENTE INMUNODEPRIMIDA

**DRA. LAURA SÁNCHEZ RIVADULLA**

*Hospital Arquitecto Marcide, Ferrol*

## RESUMEN

Paciente inmunodeprimida con neoplasia intraepitelial cervical y vaginal sometida a múltiples tratamientos secuenciales, con persistencia de VPH alto riesgo y alteraciones citológicas e histológicas vaginales durante años, con aclaramiento posterior tras tratamiento con Papilocare®.

**PALABRAS CLAVE:** VPH. Tratamiento escisional. Histerectomía total. Vaporización láser. Papilocare®.

## HISTORIA CLÍNICA

**Edad:** 64 años.

**Antecedentes familiares.** Sin interés.

**Antecedentes personales.** No alergias medicamentosas. Dermatomiositis. Fibrilación auricular. Intervenciones quirúrgicas: apendicectomía, ablación cardíaca.

**Tratamientos habituales.** Metotrexate. Prednisona. Bisoprolol. Flecainida. Sintrom.

No hábitos tóxicos.

**Antecedentes ginecoobstétricos.** Menarquia: 15 años. Menopausia: 51 años. G4P3A1. Cribado citológico previo dentro de la normalidad.

Comienza controles en Unidad de Patología Cervical de nuestro centro por citología con resultado de ASCUS (abril 2013). Asintomática desde el punto de vista ginecológico.

## EXPLORACIÓN FÍSICA Y PRUEBAS COMPLEMENTARIAS

Genitales externos atróficos. Vagina atrófica. Cuello normal.

Tacto vaginal: sin hallazgos.

Colposcopia (mayo 2013) y biopsias exocervicales y endocervicales con resultado HSIL/CIN III.

## DIAGNÓSTICO

HSIL/CIN III exocervical y endocervical.

## TRATAMIENTO Y EVOLUCIÓN

- Tratamiento escisional en septiembre 2013. AP: CIN II-III, bordes libres.
- 1º control post-conización: citología HSIL. Colposcopia y biopsias exocervicales con resultado HSIL/CIN II. En este control, atrofia importante con fondos de saco vaginales totalmente anulados. Prácticamente no se logra identificar orificio cervical externo. Por lo tanto, se propone histerectomía total por no ser posible un nuevo tratamiento escisional.
- Histerectomía total en junio 2014. AP: HSIL/CIN II-III.
- 1º control tras histerectomía: citología vaginal ASCUS. VPH 18 (AR), 42 (BR) y 67 (BR). Vaginoscopia normal.
- 2º control tras histerectomía: citología vaginal LSIL. VPH 18 (AR), 42 (BR) y 67 (BR). Vaginoscopia con biopsias de vagina con resultado HSIL/VaIN 3. Por lo que se propone vaporización láser.
- 1º vaporización láser en octubre 2015.

- 1º control tras vaporización: citología vaginal HSIL. VPH 18 (AR), 44 (BR) y 55 (BR). Vaginoscopia con biopsias de vagina con resultado HSIL/VAIN 2. Por lo que se propone nueva vaporización láser.
- 2º vaporización láser en Jjunio 2016.
- 1º control tras 2º vaporización: citología vaginal HSIL. VPH 18 (AR), 44 (BR) y 55 (BR). Vaginoscopia con biopsias de vagina con resultado LSIL/VaIN 1.
- 2º control tras 2º vaporización: citología vaginal ASC-H. VPH 44 (BR) y 55 (BR). Vaginoscopia con biopsias de vagina con resultado LSIL/VaIN 1. Comienza Papilocare® (agosto 2017).
- 1º control tras inicio de Papilocare® (noviembre 2017): citología vaginal negativa. Vaginoscopia con biopsias vaginales negativas.
- 2º control tras inicio de Papilocare® (septiembre 2018): citología vaginal negativa. Vaginoscopia normal.
- 3º control tras inicio de Papilocare® (enero 2020): citología vaginal negativa. VPH negativo.

### DIAGNÓSTICO FINAL

Aclaramiento VPH persistente y resolución de neoplasia intraepitelial vaginal tras tratamientos múltiples secuenciales y uso de Papilocare®.

### DISCUSIÓN Y DESCRIPCIÓN DE LA IMPORTANCIA DEL CASO

Importancia de la inmunodepresión en la evolución de la neoplasia intraepitelial cervical y vaginal y en la persistencia del VPH.

A propósito de este caso, se objetiva la posible utilidad del Papilocare® en adyuvancia a otros tratamientos secuenciales tanto escisionales como destructivos.

### BIBLIOGRAFÍA

1. Chao A, Chen TC, Hsueh C, Huang CC, Yang JE, Hsueh S, et al. Human papillomavirus in vaginal intraepithelial neoplasia. *Int J Cancer* 2012;131:E259-E268.
2. Cortés J, Castellsagué X, Torné A, Gil Á, San-Martín M. Patología del tracto genital inferior asociada al virus del papiloma humano en mujeres españolas. *Prog Obstet Ginecol*. 2011 Jul; 54(7):351-7.
3. Neoplasia vaginal intraepitelial (VAIN). Guía de la AEPCC. Publicaciones AEPCC, Noviembre 2015.
4. Piovano E Macchi C. Attamante L et all. CO2 láser vaporization for the treatment of vaginal intraepithelial neoplasia: effectiveness and predictive factors for recurrence. *Eur J Gynaecol Oncol*. 2015;36(4) 383-8.
5. Prevención del cáncer de cuello de útero 2014. Guía de la AEPCC. Publicaciones AEPCC, Noviembre 2015.
6. Prevención del cáncer de cuello de útero. Guías de práctica clínica en Ca. ginecológico y mamario de la SEGO. Publicaciones SEGO, Octubre 2014.
7. Wee WW, Diagnosis and treatment of vaginal intraepithelial neoplasia. *Int J Gynaecol Obstet*. 2012; 117:15-7.

# PAPEL DEL GEL VAGINAL CON *CORIOLUS VERSICOLOR* EN LA CURACIÓN DE LA INFECCIÓN POR VIRUS DEL PAPILOMA HUMANO DE ALTO RIESGO (VPH-AR): A PROPÓSITO DE UN CASO

DRA. SABELA IGLESIAS FAUSTINO

*Hospital Público Álvaro Cunqueiro, Vigo*

## RESUMEN

La infección por el virus del papiloma humano (VPH) es la infección de transmisión sexual (ITS) más frecuente. La mayoría de las personas que la padezcan presentarán un curso indolente de la misma con una curación espontánea en menos de dos años. Sin embargo, en algunas personas, la infección puede persistir y dar síntomas (por ejemplo, sangrado vaginal con las relaciones sexuales) e incluso evolucionar hacia cáncer de cérvix, entre otros.

**PALABRAS CLAVE:** Citología. Coitorragia. VPH. Prevención cáncer de cérvix.

## HISTORIA CLÍNICA Y ANAMNESIS

Mujer de 43 años con dos gestaciones y dos partos vaginales previos. No fumadora. Intervenido de herniorrafia inguinal y hemorroidectomía. Realizado cribado de cáncer de cuello uterino de forma habitual en la Comunidad Autónoma de Galicia (citología cada 3 años, no determinación de VPH), siendo el mismo negativo. Es remitida a la consulta de patología cervical por presentar sangrado con las relaciones sexuales (coitorragias) de 2 años de evolución.

## EXPLORACIÓN FÍSICA Y PRUEBAS COMPLEMENTARIAS

- Genitales externos normales. Vagina y cérvix bien epitelizados. No ectopia.
- Colposcopia: adecuada y satisfactoria. Zona de transformación tipo 2. Tras aplicación de ácido acético y realización de test de Schiller, se toma biopsia de cérvix en zona compatible con cambios menores a las 12 horas.

- Se realiza citología cervical y determinación de VPH.
- Se realizan cultivos vaginales.

## DIAGNÓSTICO DIFERENCIAL

Displasia de cérvix vs infección de transmisión sexual vs vaginosis bacteriana.

## TRATAMIENTO Y EVOLUCIÓN

Se inicia tratamiento empírico con óvulos vaginales de *Centella asiática*, metronidazol, miconazol nitrato, neomicina sulfato y Ppolimixina B sulfato (Blastoestimulina®) a espera de resultados.

En la próxima visita, ante los resultados obtenidos de cultivos compatibles con vaginosis bacteriana e infección por VPH de alto riesgo (33, 68) con citología y biopsia cervical negativas, se decide manejo expectante y control evolutivo al año.

Al año de realizar el tratamiento para la vaginosis bacteriana, la paciente ya no presenta

coitorragias y se realiza el control citológico con una nueva determinación del VPH.

Se confirma la persistencia de la infección por VPH-AR y se pauta tratamiento con gel vaginal con *Coriolus versicolor* (Papilocare®) durante 6 meses: Una aplicación diaria los primeros 21 días y después a días alternos, siempre que no se presente la menstruación, hasta completar los 6 meses.

En el primer control tras realizar el tratamiento con el gel vaginal con *Coriolus versicolor* la paciente ya ha eliminado la infección por el VPH-AR, siendo dada de alta de la consulta tras confirmarse los hallazgos (citología + VPH negativos) al año siguiente.

### DIAGNÓSTICO FINAL

- Coitorragia en probable relación a vaginosis bacteriana con buena respuesta a tratamiento empírico tópico.
- Infección de transmisión sexual (VPH-AR) que se elimina tras un ciclo de 6 meses de tratamiento con gel vaginal con *Coriolus versicolor*.

### DISCUSIÓN Y DESCRIPCIÓN DE LA IMPORTANCIA DEL CASO

El virus del papiloma humano (VPH) es la infección de transmisión sexual más común. Se estima que más de un 80% de las personas sexualmente activas contraerán la infección por VPH alguna vez en la vida<sup>(1)</sup>.

Se han identificado unos 40 tipos diferentes de VPH que son capaces de infectar la mucosa genital y anal de ambos sexos.

Estos VPH se dividen en:

- Virus de alto riesgo u oncogénicos (VPH-AR) por su capacidad de desarrollar lesiones premalignas y cáncer.
- Virus de bajo riesgo (VPH-BR), que causan lesiones benignas (verrugas genitales).

La infección por los VPH de alto riesgo cursa, la mayor parte de las veces, de forma asintomática, siendo infecciones transitorias que desaparecerán espontáneamente<sup>(2)</sup>. Sin embargo,

hay que estar atentos a los signos/síntomas que pueden ayudar en el diagnóstico precoz de un posible cáncer de cuello uterino: sangrado uterino anómalo, sangrado con las relaciones sexuales, dolor, etc.

Se sabe que el cáncer de cuello uterino es una complicación grave, pero extremadamente infrecuente, de un fenómeno relativamente común, como es la infección por el VPH. Por ejemplo, en España se estima que hay 18 millones de mujeres sexualmente activas mayores de 18 años, de las cuales unos 2 millones son portadoras del VPH y aproximadamente 400.000 presentan alteraciones en la citología. Cada año en nuestro país se diagnostican unos 1.942 cánceres de cuello de útero y por esta causa fallecen unas 825 mujeres<sup>(3)</sup>.

Las vacunas profilácticas frente al VPH han sido reconocidas como la intervención más efectiva para controlar el cáncer de cuello uterino y las otras enfermedades relacionadas con el VPH.

Los programas de prevención del cáncer de cuello uterino (citologías y/o VPH periódicos) permiten detectar y tratar precozmente lesiones premalignas del cuello del útero, contribuyendo de esta forma a disminuir considerablemente el número de casos y la mortalidad por este tipo de cáncer.

Así mismo, además de las medidas de prevención primaria (vacunación frente a VPH) y prevención secundaria (cribado del cáncer de cuello uterino), cada vez están cobrando mayor importancia los tratamientos específicos dirigidos a la curación de la infección por el VPH. Destaca el gel vaginal con *Coriolus versicolor* (Papilocare®) que, en lo que en este caso nos atañe (aclaramiento de la infección por VPH-AR), ha demostrado en el ensayo clínico PALOMA<sup>(4)</sup> aumentar la tasa de eliminación del virus en un 57% frente al grupo control.

Papilocare® es el primer y único tratamiento indicado en Europa para prevenir y tratar las lesiones VPH-dependientes de bajo grado<sup>(5)</sup>.

Las tasas alcanzadas de reparación de lesiones y de aclaramiento vírico tras el tratamiento,

además de la reducción del nivel de estrés<sup>(6)</sup> y del buen grado de satisfacción y tolerabilidad del tratamiento mostrados, abren la posibilidad de ofrecer un tratamiento a las pacientes portadoras de VPH con lesiones cervicales de bajo riesgo frente a la opción de seguir la práctica clínica habitual basada en controles tipo *wait and see*.

## BIBLIOGRAFÍA

1. Chesson HW, Dunne EF, Hariri S and Marovitz LE. The Estimated Lifetime Probability of Acquiring Human Papillomavirus in the United States. *Sex Transm Dis.* 2014;41:660-664.
2. Skinner SR, Wheeler CM, Romanowski B et al. Progression of HPV infection to detectable cervical lesions or clearance in adult women: analysis of the control arm of the VIVIANE study. *Int J Cancer.* 2016;138:2428-2438.
3. Infección por el Virus del Papiloma Humano. Lesiones del tracto genital inferior y cáncer (Asociación Española de Patología Cervical y Colposcopia) <http://www.aepcc.org/infeccion-por-el-vph/>
4. Serrano L, López AC, González S, Palacios S, Dexeus D, Centeno C, Coronado P, de la Fuente J, López Fernández JA, Vanrell C, Cortés J. Effect of a *Coriolus versicolor*-based vaginal gel in HPV infected women: normalizing HPV-dependent cervical lesions (ASCUS/LSIL) and high-risk HPV clearance. [Abstract]. *Int J Gynecol Cancer.* 2019;29:A206-07.
5. Prevención y tratamiento de las lesiones cervicales de bajo grado causadas por VPH: evidencias de un gel vaginal basado en *Coriolus versicolor*. Comunicación Oral XVII Jornadas Nacionales HM Gabinete Velázquez. Febrero 2020.
6. Thangarajah F, Einzmann T, Bergauer TF, Patzke J, Schmidt-Petruschkat S, et al. Cervical screening program and the psychological impact of an abnormal Pap smear: a self-assessment questionnaire study of 590 patients. *Arch Gynecol Obstet.* 2016;293:391-398.

# TRATAMIENTO CON *CORIOLUS VERSICOLOR*. A PROPÓSITO DE UN CASO

DRA. AMALIA GONZÁLEZ JIMÉNEZ

Hospital Universitario Arnau de Vilanova, Lleida

## RESUMEN

El cáncer de cuello de útero (CCU) es la 3ª neoplasia más frecuente entre las mujeres a nivel mundial. El cribado de mujeres sanas mediante citología cervical de forma adecuada y mantenida ha conseguido reducir hasta un 80-90% la incidencia y mortalidad por cáncer de CCU.

El VPH es el agente causal de la práctica totalidad de neoplasias de cérvix y de sus lesiones precursoras.

Las mujeres mayores de 30 años presentan una menor prevalencia de infección VPH, pero con un mayor porcentaje de persistencia, lo que conlleva mayor riesgo e incidencia de lesiones precursoras a partir de esta edad.

**PALABRAS CLAVE:** Cribado. VPH. Lesiones precursoras. Citología.

## ANAMNESIS

Paciente de 31 años que acude a revisión ginecológica de rutina. Asintomática.

**Antecedentes personales.** Sin interés. No fumadora. IQ hernia inguinal.

**Antecedentes ginecológicos.** M: 12 años; FM 4-5/28-30. TPAL 3003 (tres partos eutócicos) MAC: ACO. Última citología realizada en 2014. Diagnóstico: negativo para lesión intraepitelial o malignidad. Patrón hormonal compatible con edad y la historia.

## EXPLORACIÓN FÍSICA Y PRUEBAS COMPLEMENTARIAS

**Exploración física.** Genitales externos y vagina normales. Cérvix de múltipara. Útero en anteversión, tamaño normal. Anejos no se tocan.

**Pruebas complementarias:**

- ECOTV: útero en anteversión, regular, de 45x85x48 mm. LE 8,5 mm. Ovario derecho de 22x19 mm. Ovario izquierdo de 25x20 mm. No se visualiza líquido libre en Douglas.
- Se realiza a la paciente citología de control. Diagnóstico: lesión intraepitelial escamosa de

bajo grado (LSIL) que comprende VPH/dispasia leve/CIN I. Patrón hormonal compatible con edad e historia clínica de la paciente.

- Se deriva a la paciente a la Unidad de Patología Cervical del HUAV donde a los 6 meses se le realiza de nuevo:
  - Citología. Diagnóstico: cambios celulares reactivos asociados a inflamación. Negativo para células malignas. Cambios en la flora sugestivos de vaginosis bacteriana: *Gardnerella*. Moderado componente inflamatorio. Nota: se observa un marcado defecto de fijación/conservación de la muestra.
  - Colposcopia: adecuada y satisfactoria. ZT II. No zonas acetoblancas ni lugol negativas, pequeña zona de cambio menor a las 13 horarias (Fig. 1).
  - VPH. Biología molecular: detección de papilomavirus humano. Muestra cervical: resultado positivo LRU/CO = 81,7. Comentario: se ha analizado la presencia cualitativa de DNA de VPH de alto riesgo carcinogénico (tipos 16/18/31/33/35/39/45/51/52/56/58/59/68) mediante la tecnolo-



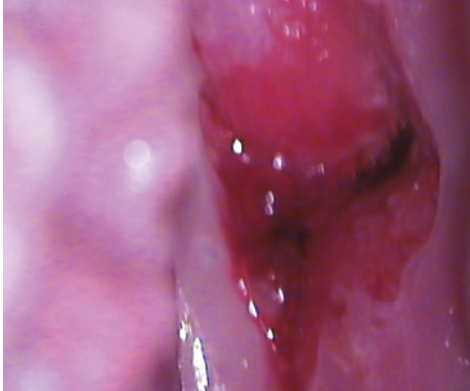

FIGURA 1.

gía Hybrid Capture 2. El resultado numérico corresponde a unidades arbitrarias.

### TRATAMIENTO Y EVOLUCIÓN

- Se le recomienda a la paciente método de barrera con preservativo, vacunación, recomendaciones médicas de no fumar y se le prescribe tratamiento con *Coriolus versicolor* de la siguiente manera:
  - 1 cánula/ 24 horas durante 1 mes (excepto con la menstruación).
  - 1 cánula/48 horas durante 6 meses (excepto con la menstruación).
- Se le realiza control al año.
- No fuma. MAC AAOO no vacunada. Refiere tratamiento con *Coriolus versicolor* durante 6 meses.
- A la exploración presenta: GE y vagina normales. Cérvix de aspecto normal. Colposcopia:

ZT tipo I adecuada. Normal ácido acético mosaico fino a las 12 horas (cambios menores). Test de Schiller: positivo (Fig. 2).

- A la paciente se le realiza:
  - Citología cervical: diagnóstico negativo para lesión intraepitelial o malignidad. Presencia de inflamación. Patrón hormonal compatible con edad y la historia. Metaplasia.
  - Biopsia cervical con localización a las 12 horas. Descripción macroscópica: se recibe un fragmento de 0,6 cm. IT. JBC. Diagnóstico: cérvix uterino a las 2 horas. Biopsia: displasia leve (CIN I, LSIL).
  - VPH-Cobas 4800. Diagnóstico: detección del virus del papiloma humano de alto riesgo mediante sistema Cobas 4800. Resultado: negativo. Genotipo: VPH 16 negativo; VPH 18 negativo; otros VPH alto riesgo (31, 33, 35, 39, 45, 51, 52, 56, 58, 59, 66, 68) negativo.

Sensibilidad analítica: el límite de detección del VPH es de 600 copias/ml, el del VPH 18 es de 600 copias/ml y los otros VPH de alto riesgo es de entre 80 y 2400 copias/ml según genotipo.

### DIAGNÓSTICO FINAL

- Tras la evaluación de las pruebas realizadas, a la paciente se le recomienda método de barrera con las relaciones sexuales y se le receta vacuna Gardasil 9.
- Se cita a la paciente a control en un año para ver evolución.
- Actualmente está pendiente de dicho control.

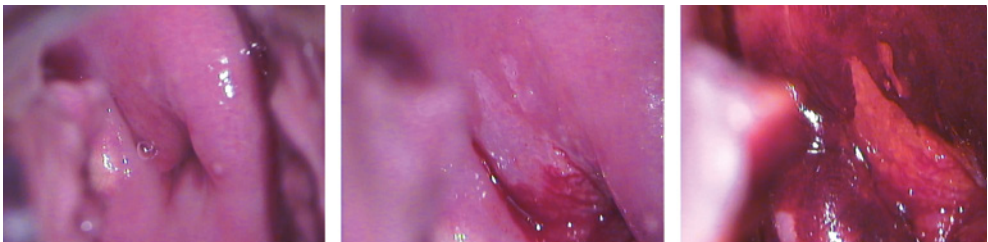

FIGURA 2.

## DISCUSIÓN Y DESCRIPCIÓN DE LA IMPORTANCIA DEL CASO

En este caso, llama la atención como esta paciente a pesar de no seguir las recomendaciones médicas de vacunación contra el VPH, al realizar el tratamiento de forma correcta con *Coriolus versicolor* durante 6 meses consigue de forma favorable la negativización del VPH.

## BIBLIOGRAFÍA

1. Castle PE, Schiffman M, Wheeler CM, Solomon D. Evidence for frequent regression of cervical intraepithelial neoplasia-grade 2. *Obstet Gynecol.* 2009 Jan;113 (1):18-25.
2. Chen HC, Schiffman M, Lin CY, Pan MH, You SL, Chuang LC, et al. Persistence of type-specific human papillomavirus infection and increased long-term risk of cervical cancer. *J Natl Cancer Inst.* 2011 Sep 21;103 (18):1387-96.
3. Bulten J, Horvat R, Jordan J, Herbert A, Wiener H, Arbyn M. European guidelines for quality assurance in cervical histopathology. *Acta Oncol.* 2011 Jun;50 (5):611-20.
4. Puig-Tintoré LM, Cortés J, Castellsagué X, Torné A, Ordi J, de San José S, et al. Prevención del cáncer de cuello uterino ante la vacunación frente al virus del papiloma humano. *Prog Obstet Ginecol.* 2006;46 (Supl 2):5-62.
5. Adriaansen WJ, Mathei C, Buntinx FJ, Arbyn M. A framework provided an outline toward the proper evaluation of potential screening strategies. *J Clin Epidemiol.* 2013 Jun;66 (6):639-47.

# VPH + 51 RESISTENTE QUE DESAPARECE TRAS TRATAMIENTO CON PAPILOCARE®

DR. JUAN MODESTO CABALLERO

Hospital Comarcal Laredo, Laredo

## RESUMEN

Desaparición de la infección persistente por VPH 51 tras la administración durante 6 meses de Papilocare®.

**PALABRAS CLAVE:** Citología. Colposcopia. VPH. Papilocare®.

## INTRODUCCIÓN

Mujer de 46 años diagnosticada hace 5 años de un L-SIL, VPH + 51 (alto riesgo). Biopsia cervical CIN I (bajo grado). Tras un año de actitud expectante desaparecen las alteraciones citológicas, pero persiste el VPH + 51. Tras varios controles periódicos, vacunación y deshabitación tabáquica persiste VPH + 51. Tras tratamiento con Papilocare® durante 6 meses desaparece la infección (está pendiente de confirmación con PCR en un año).

## HISTORIA CLÍNICA

Septiembre 2015: mujer de 41 años derivada de primaria por citología L-SIL, VPH + 51 (AR).

**Antecedentes personales.** Asma en tratamiento con Simbicort. Fumadora. Resto sin interés.

No alergias medicamentosas conocidas.

No antecedentes familiares ginecológicos de interés.

**Antecedentes gineco-obstétricos:** G.3 A.1 P.2 (una cesárea por RPB, ventosa). FUR: hace dos semanas. TM regular. MA: etinilestradiol/drospirenona desde hace años. Última citología no recuerda (hace años).

**Exploración** ginecológica y especuloscopia sin hallazgos significativos.

**Colposcopia:** satisfactoria, ZT tipo 1. Con ácido acético (3%) se visualiza pequeña zona de

mosaico fino entre las 7 y las 9 horarias que se biopsia. Resto sin hallazgos.

**ECO TV.** Útero en anteversión regular, sin hallazgos. Endometrio 6 mm regular. Ambos ovarios vistos normales, no líquido libre.

## DIAGNÓSTICO ANATOMOPATOLÓGICO: CIN I

Se decide actitud expectante y control en un año. Se recomienda deshabitación tabáquica.

Octubre 2016: Citología negativa, VPH + 51 (AR). Ha dejado de fumar. Octubre 2017: citología negativa, VPH + 51 (AR).

Noviembre 2018: citología negativa, VPH + 51 (AR). Ante el agobio de la paciente, se propone vacunación nonavalente. Se lo va a pensar por alto coste de la vacuna.

Vacunación con Gardasil nonavalente (3 dosis).

Enero 2020: citología negativa, VPH + 51. Se propone Papilocare® durante 6 meses.

Diciembre 2020: citología negativa, VPH negativo. Pendiente de confirmación en un año.

## DISCUSIÓN

El VPH es en algunas ocasiones una infección que persiste en el tiempo. Es cierto que, si no se asocia a daño citológico, no debe ser motivo de preocupación. A pesar de ello, a muchas

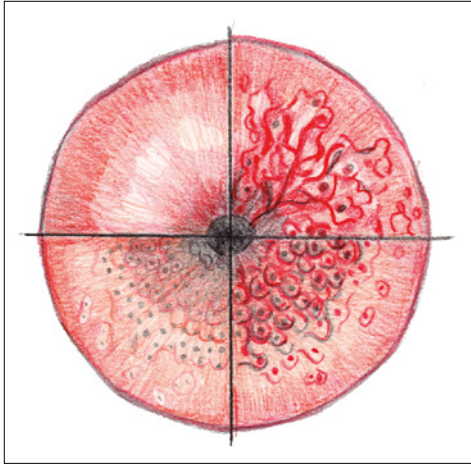


FIGURA 1.

pacientes les genera ansiedad la persistencia del virus durante tiempos, algunas veces, muy prolongados.

*Coriolus versicolor* (Papilocare®), puede ser una opción terapéutica para estas pacientes en las que no se produce la eliminación del virus de forma espontánea.

#### BIBLIOGRAFÍA

1. Seydoux G, et al. Efficacy of a Multi-Ingredient Vaginal Gel in Normalizing HPV Dependent Cervical Lesions and HR- HPV Clearance. J Low Genit Tract Dis. 2020;24(1S):S16.
2. Emsellem C, et al. Efficacy of a Multi-Ingredient Vaginal Gel in Repairing HPV- Dependent Cervical Lesions in Real-Life: Interim Analysis. J Low Genit Tract Dis. 2020;24(1S):S16-S17.
3. Gaslain Y, et al. Effect of a Multi-Ingredient Vaginal Gel in High-Risk HPV Infected Patients: Results of Different Studies. J Low Genit Tract Dis. 2020;24(1S):S15-S16.

# GEL GENITAL INTERNO CON *CORIOLUS VERSICOLOR* EN EL TRATAMIENTO DE CONTROLAR Y AYUDAR A LA REVITALIZACIÓN DE LA ZONA DE TRANSFORMACIÓN CERVICAL PARA PREVENIR EL RIESGO DE LESIONES (ASCUS/LSIL) PROVOCADAS POR EL VPH: A PROPÓSITO DE UN CASO

DRA. ANA ESTHER DEL VILLAR VÁZQUEZ

*Clínica Milenium-Dent, Madrid*

## RESUMEN

El virus del papiloma humano (VPH) es la infección de transmisión sexual más frecuente en todo el mundo, llegando a afectar hasta a un 90% de las personas sexualmente activas. A pesar de que la gran mayoría de pacientes elimina la infección de forma espontánea, la persistencia viral está relacionada con la aparición de lesiones, como las zonas de transformación cervical (ASCUS/LSIL). Otros estudios indican que la persistencia del VPH es más probable en personas con una microbiota alterada. Guo Y-I et al. mostraron que las mujeres con persistencia del VPH tenían una prevalencia de vaginosis bacteriana del 11% frente a solo el 5% de las mujeres que habían eliminado el virus. Del mismo modo, King et. al observaron que las mujeres con vaginosis bacteriana presentaban un aclaramiento viral tardío (hazard ratio: ajustado 0,84, IC 95%: 0,72-0,97).

## HISTORIA CLÍNICA Y ANAMNESIS

Paciente de 45 años, sin antecedentes de interés y que acude a consulta para revisión asintomática.

## EXPLORACIÓN FÍSICA Y DIAGNÓSTICO DIFERENCIAL

La paciente acude a la consulta de ginecología para revisión anual. La paciente no presenta síntomas externos, genitales externos normales.

**Especuloscopia:** cuello con ligera erosión, flujo sugerente de ovulación, se hace citología y se manda a Anatomía Patológica. Tras 30 días la paciente acudirá a la consulta para recoger los resultados.

Tras 15 días se llama a la paciente para que acuda a la consulta por resultados patológicos:

- Citología con LSIL/CIN I.
- Se manda Colposcopia y PCR para VPH.
- Transcurridos 20 días la paciente acude a consulta para resultados.
- Colposcopia concordante con citología.
- PCR positivo para 51 (alto riesgo).
- Se prescribe tratamiento con Papilocare® para VPH, control en 6 meses.
- La paciente acude tras seis meses de tratamiento y se realiza citología, PCR y colposcopia.

Resultados: citología negativa. colposcopia negativa. PCR negativa.

### TRATAMIENTO Y EVOLUCIÓN

Se comienza el tratamiento con Papilocare® gel vaginal durante seis meses.

Tras seis meses de tratamiento y pruebas específicas se diagnostica aclaramiento del VPH.

### DIAGNÓSTICO FINAL

Tras seis meses de tratamiento se comprueba la desaparición de las lesiones, siendo la paciente dada de alta.

### DISCUSIÓN Y DESCRIPCIÓN DE LA IMPORTANCIA DEL CASO

En este caso llama la atención cómo, tras solo seis meses de tratamiento con Papilocare® se observa aclaramiento del VPH-51 de alto riesgo y normalización de las lesiones del cuello uterino.

### BIBLIOGRAFÍA

1. Anic GM, Giuliano AR. Genital HPV infection and related lesions in men. *Prev Med.* 2011;53 Suppl 1: S36-S41.
2. Dinh TH, Sternberg M, Dunne EF, Markowitz LE. Genital warts among 18- to 59-year-olds in the United States, national health and nutrition examination survey, 1999--2004. *Sex Transm Dis.* 2008;35: 357-60.
3. Hartwig S, Syrjanen S, Dominiak-Felden G, Brotons M, Castellsague X. Estimation of the epidemiological burden of human papillomavirus-related cancers and non-malignant diseases in men in Europe: a review. *BMC Cancer.* 2012;12: 30.
4. Kjaer SK, Tran TN, Sparen P, Tryggvadottir L, Munk C, Dasbach E, Liaw KL, Nygard J, Nygard M. The burden of genital warts: a study of nearly 70,000 women from the general female population in the 4 Nordic countries. *J Infect Dis.* 2007;196: 1447-54.
5. López N, Torné A, Franco A, San-Martin M, Viayna E, Barrull C, Perulero N. Epidemiologic and economic burden of HPV diseases in Spain: implication of additional 5 types from the 9-valent vaccine. *Infectious Agents and Cancer.* 2018; 13:15.
6. <https://www.papilocare.com/copia-de-opinion-de-expertos-2>

# TRATAMIENTO CON GEL DE *CORIOLUS VERSICOLOR* EN LA PERSISTENCIA VPH 16 TRAS CONIZACIÓN CERVICAL: A PROPÓSITO DE UN CASO

**DRA. ESPERANZA DÍAZ GONZÁLEZ**

*Hospital Universitario Ramón y Cajal, Madrid*

## RESUMEN

El tratamiento escisional es de elección en la mayoría de las lesiones de alto grado del cuello uterino. A pesar de la alta tasa de éxito de dicho tratamiento, entre un 5 y un 25% de las pacientes van a presentar una lesión post-tratamiento en los siguientes dos años.

En nuestro centro se realizan unas doscientas conizaciones al año con una elevada tasa de negativización de los test del VPH en los controles a los 6 y 12 meses.

Se presenta el caso de una paciente sometida en 2018 a conización cervical por HSIL y VPH 16 con persistencia viral en el seguimiento post-tratamiento.

**PALABRAS CLAVE:** VPH. Persistencia. Conización

## HISTORIA CLÍNICA Y ANAMNESIS

Paciente mujer de 37 años, nuligesta. Usuaria de ACHC desde hace varios años. No vacunada frente a VPH y no fumadora

Es derivada a la UPTGI por alteración citológica consistente en ASC-H y VPH 16.

## EXPLORACIONES REALIZADAS

Colposcopia: insatisfactoria. ZT tipo 3, LEC solo visible en labio anterior. Mínima área de punteado a las 11 horarias. Estudio endocervical negativo. Biopsia cervical: CIN II.

## TRATAMIENTO Y EVOLUCIÓN

Se realiza tratamiento escisional de la lesión mediante conización con asa de diatermia obteniéndose pieza de conización con el siguiente resultado anatomopatológico:

- Con artefacto térmico y presencia de un fragmento artefactado que expresa p16, que podría corresponder a una zona de lesión escamosa.

- Márgenes libres.
- Legrado sin lesiones.

Se realiza un primer control a los 4 meses dado que los márgenes se consideraron como no valorables. El resultado fue una colposcopia normal ZT 1, citología normal y positividad de VPH 16.

En el segundo control se obtienen idénticos resultados por lo que se añade el uso de Papilocare® gel vaginal y se programa un tercer control.

Durante este seguimiento la paciente fue vacunada frente al VPH en su centro de salud con tres dosis de vacuna.

## DIAGNÓSTICO FINAL

Transcurridos 6 meses de tratamiento (primer mes dosis diaria y los siguientes 5 meses a días alternos) se realiza citología y test de VPH siendo ambas pruebas negativas.

El gel vaginal de Papilocare® fue perfectamente tolerado por la paciente, que no presentó efectos secundarios durante su uso.

## DISCUSIÓN Y DESCRIPCIÓN DE LA IMPORTANCIA DEL CASO

Hay evidencia suficiente que demuestra que la persistencia de VPH de alto riesgo es un factor importante para el desarrollo de segundas lesiones tras el tratamiento.

La eliminación completa de la lesión negativiza el VPH en un 70% de los casos en los controles a 6 y 12 meses.

El caso presentado se incluye en el porcentaje de persistencia viral tras el tratamiento escisional de la lesión.

Después de la conización todas las citologías fueron normales, lo que sugiere escisión completa de la lesión y, sin embargo, el VPH 16 permaneció positivo en los controles a 6 y 12 meses.

El uso de gel con *Coriolus versicolor* en esta paciente, basado en la evidencia publicada al respecto, parece haber contribuido al aclaramiento de VPH 16 en el tercer control tras completar pauta de 6 meses. Esto permitió la derivación de la paciente al programa ordinario de cribado en Atención Primaria evitando así controles innecesarios en UPTGI.

## BIBLIOGRAFÍA

1. Paraskevaïdis E, Kalantaridou SN, Paschopoulos M, Zikopoulos K, Diakomanolis E, Dalkalitsis N, et al. Factors affecting outcome after incomplete excision of cervical intraepithelial neoplasia. *Eur J Gynaecol Oncol.* 2003;24 (6):541-3.
2. Arbyn M, Paraskevaïdis E, Martin-Hirsch P, Prendiville W, Dillner J. Clinical utility of HPV-DNA detection: triage of minor cervical lesions, follow-up of women treated for high-grade CIN: an update of pooled evidence. *Gynecol Oncol.* 2005 Dec;99 (Suppl 1): S7-11.
3. Cuzick J, Szarewski A, Mesher D, Cadman L, Austin J, Perryman K, et al. Long-term followup of cervical abnormalities among women screened by HPV testing and cytology-Results from the Hammersmith study. *Int J Cancer.* 2008 May 15;122(10):2294-300.
4. Oncoguía SEGO: Prevención del cáncer de cuello de útero. Guías de práctica clínica en cáncer ginecológico y mamario. Publicaciones SEGO, Octubre 2014.
5. AEPCC-Guía: Prevención del cáncer de cuello de útero. Publicaciones AEPCC, Noviembre 2015
6. Cortés J, López AC, González S, Serrano L, Dexeus D, Centeno C. Ensayo clínico del efecto de un gel vaginal con *Coriolus versicolor* sobre las lesiones cervicales y aclaramiento del VPH. Abstract en el XXXI Congreso AEPCC. Bilbao 2019.



# LSIL-CIN I TRATADO CON GEL VAGINAL DE *CORIOLUS VERSICOLOR* (PAPILOCARE®)

DR. JESÚS CARLOS NOGUEROL GÓMEZ

Hospital Materno Infantil Teresa Herrera, A Coruña

## RESUMEN

Tratamiento de LSIL-CIN I con gel vaginal de Papilocare®.

**PALABRAS CLAVE:** LSIL. VPH. Colposcopia- biopsia. Papilocare®. Resolución y aclaramiento viral.

## HISTORIA CLÍNICA

Mujer de 35 años, nuligesta, que acude por primera vez a la Unidad de Patología Cervical por una citología LSIL con Test de VPH de AR + (31 y 45) realizada en su Centro de Salud. Es fumadora de 10 cigarrillos diarios, tiene pareja estable desde hace 2 años y previamente tuvo cuatro parejas sexuales, utiliza preservativo de forma esporádica, no está vacunada de VPH y no tiene antecedentes médicos ni quirúrgicos ni familiares de interés. La paciente tiene deseo gestacional a medio plazo estando muy angustiada por la posibilidad de tener una patología maligna y lo que este resultado pueda significar para su futuro reproductivo y para su relación de pareja.

## EXPLORACIÓN FÍSICA Y COLPOSCOPIA

Los genitales externos son normales. Se le realiza una exploración colposcópica observándose una ZT tipo 1, epitelio acetoblanco delgado de bordes geográficos, mosaico regular y punteado fino, cambios menores que ocupan todo el cuadrante anterior. Se decide biopsiar dicha lesión cervical que es informada como lesión escamosa intraepitelial de bajo grado (CIN I) por lo que se le indica que debe volver para un nuevo control en 6 meses, se le recomienda que abandone el hábito tabáquico y que utilice preservativo de forma habitual prescribiéndole vacuna nonavalente de VPH.

A los 6 meses se le realiza una nueva citología persistiendo el L SIL y la exploración colposcópica es similar a la previa.

## TRATAMIENTO Y EVOLUCIÓN

Ante estos resultados y la angustia de la paciente se decide tratarla con Papilocare® gel vaginal durante 6 meses y evaluarla de nuevo tras ese tiempo, se le realiza un nuevo co-test que es negativo y la exploración colposcópica es normal.

La paciente expresa un gran alivio y una gran satisfacción y ya mostrando deseo gestacional desde ese momento, consiguiéndolo al cabo de 4 meses. Actualmente la evolución de su embarazo sigue un curso normal en su semana 28.

## DIAGNÓSTICO FINAL

LSIL-CIN I de 1 año de evolución tratado con gel vaginal de *Coriolus versicolor* (Papilocare®).

## DISCUSIÓN E IMPORTANCIA DEL CASO

El virus del papiloma humano es un virus que puede infectar la piel y mucosas, se han identificado 200 tipos y 40 pueden infectar la mucosa genital y anal (VPH mucosales). Se dividen en VPH de alto riesgo u oncogénicos (16, 18, 31, 33, 39, 45, 51, 52, 56, 58, 59) y de bajo riesgo no relacionados con el cáncer, pero que pueden causar verrugas genitales o condilomas. Es un

virus de transmisión sexual y la mayor probabilidad de contagio se da en los primeros años de vida sexual, el 20-30% de mujeres menores de 30 años son portadoras de VPH-AR y este porcentaje disminuye con la edad situándose por debajo del 10% en mujeres mayores de 50 años. Más del 80% de las infecciones por VPH son transitorias y se resuelven en el transcurso de 2 años posteriores a la infección<sup>(1)</sup>.

Sin embargo, en un pequeño porcentaje de casos (15%) la infección por VPH persiste en el tiempo sin que las defensas puedan eliminarla. Esta persistencia en el tiempo es el factor de riesgo principal para el desarrollo de lesiones premalignas. En caso de infección persistente, el VPH puede ocasionar alteraciones celulares que derivan en el desarrollo de lesiones premalignas que con el tiempo pueden evolucionar a cáncer.

Los factores de riesgo que contribuyen a que la infección sea persistente son: el tipo de VPH, el tabaquismo, la inmunodepresión y la toma prolongada de anticonceptivos hormonales.

La zona genital de mayor riesgo de infecciones persistentes por VPH es el cuello uterino, en concreto la zona de transformación. El cuello uterino tiene una estructura histológica poco estable confrontándose de forma permanente dos epitelios, el escamoso poliestratificado vaginal y el glandular cilíndrico endocervical. Por debajo del epitelio glandular se encuentran las células de reserva que conservan capacidad de crecer y diferenciarse hacia formas maduras de epitelio escamoso (lo más frecuente) o glandular. A este proceso se le llama metaplasia y genera en el cuello un área más o menos extensa que se identifica como zona de transformación, que es muy susceptible de infección por VPH.

El VPH necesita para integrarse células en actividad mitótica, y las células de reserva están en proceso metaplásico de reepitelización y por ello, son dianas para el anclaje del VPH 2.

Las lesiones premalignas se clasifican en lesiones de bajo grado (LSIL-CIN I) o alto grado (HSIL-CIN II-III). La mayoría de las lesiones de bajo grado se resuelven de forma espontánea sin

necesidad de ningún tratamiento; sin embargo, las lesiones de alto grado suelen ser persistentes con baja probabilidad de resolución espontánea y con riesgo significativo de transformación maligna<sup>(3)</sup>.

En el caso que se expone, la evolución de LSIL es de un año y la paciente está angustiada por su cancerofobia y por su temor a que le afecte a su futuro reproductivo, por lo que se decide abandonar la actitud *wait and see* e intentar disminuir el tiempo de persistencia de la infección y frenar su progresión, por lo que creemos que el uso durante 6 meses de gel vaginal de Papilocare® lo podría conseguir<sup>(4)</sup>.

El Papilocare® es un producto sanitario en forma de gel de aplicación vaginal a base de *Corioliolus versicolor* y otros ingredientes fitoterápicos como el ácido hialurónico, *Centella asiática*, aloe vera y *azadirachta indica* (neem) algunos de ellos contenidos en niosomas y fitosomas que permiten su empleo como hidratante y reparador de la mucosa vaginal<sup>(2)</sup>.

El *Corioliolus versicolor* es un hongo de origen chino que contiene polisacáridos  $\beta$ -glucanos de conocidas propiedades inmunoestimulantes, actividad antimicrobiana y antitumoral. Este hongo actúa como inmunomodulador y sus  $\beta$ -glucanos pueden causar apoptosis selectiva sobre las células cancerígenas sin afectar a las sanas. En humanos se ha demostrado un efecto potenciador de la inmunidad celular consiguiendo una actividad antitumoral en pacientes con diferentes tipos de cánceres sólidos. En pacientes con infección de VPH se ha observado un efecto de regresión de las lesiones intraepiteliales escamosas de cuello de bajo grado, además de un aclaramiento viral.

La *Azadirachta indica* (neem) es un árbol de hoja perenne de origen indio con actividad terapéutica por sus componentes, entre los que destaca la azadiractina, y ejercen efectos farmacológicos a través de una actividad antioxidante importante.

Varios estudios han demostrado la eficacia de la aplicación del neem via vaginal frente a placebo en la eliminación del VPH en mujeres VPH 16+, con o sin LSIL, en un 80% de los casos

en comparación con un 10% con placebo, demostrándose con ello la eficacia de la aplicación intravaginal del neem.

El ensayo clínico PALOMA ha logrado demostrar la normalización de las lesiones ASCUS/LSIL causadas por el VPH (normalización citológica y colposcopia concordante) a los 6 meses de tratamiento en un 85% de las mujeres tratadas con gel vaginal de Papilocare® frente a un 65% en el grupo control.

El estudio PALOMA también ha logrado demostrar el aclaramiento viral a los 6 meses de tratamiento en un 63% de las mujeres con VPH de alto riesgo frente a un 40% en el grupo control<sup>(5)</sup>.

## BIBLIOGRAFÍA

1. Aureli Torné, Marta del Pino, Francesc Alameda, Daniel Ortiz, Xavier Catellsagué, Javier Cortés, et al. Asociación Española de Patología Cervical y Colposcopia. Guía de cribado del cáncer de cuello de útero en España 2014. Justificación de la guía de cribado del cancer de cuello de útero. 2014. p.10-11.
2. Cortés J, Losa F, Palacios S, Dexeus D. Comunicación oral efecto de un gel vaginal con coriolus versicolor en la epitelización de la mucosa cervical, microbiota vaginal y salud vaginal: estudio piloto.
3. Aureli Torné, Marta del Pino, Francesc Alameda, Daniel Ortiz, Xavier Catellsagué, Javier Cortés, et al. Asociación Española de Patología Cervical y Colposcopia. Prevención del del cáncer de cuello de útero en España 2014. Estandarización de la terminología p.10.
4. Silva Couto J, Salgueiro L. Evaluation of the efficacy of coriolus versicolor in the treatment of HPV lesions (L SIL).
5. Ensayo clínico PALOMA. ClinicalTrials.gov NCT 04002154.

# GEL EXTERNO PAPILOCARE® PARA EL TRATAMIENTO DE VERRUGAS GENITALES EN HOMBRES: CASO CLÍNICO

DRA. IRIS ARAN BALLESTA

*Hospital del Mar, Barcelona*

## RESUMEN

Las verrugas anogenitales causadas por el virus del papiloma humano (VPH) constituyen una de las enfermedades de transmisión sexual más frecuentes a nivel mundial. No existe un tratamiento específico para su curación, aunque se conocen numerosas terapias basadas en su destrucción, antiproliferación o inmunomodulación, así como opciones complementarias<sup>(1)</sup>.

**PALABRAS CLAVE:** Condiloma. VPH. Varón.

## HISTORIA CLÍNICA

Paciente varón, de 33 años de edad, que consulta por aparición de lesiones verrugosas en las últimas semanas.

No destacan antecedentes médico-quirúrgicos de interés, aunque refiere intolerancia a la lactosa. No explica hábitos tóxicos ni antecedentes familiares a destacar. Dieta variada y saludable.

## EXPLORACIÓN FÍSICA Y PRUEBAS COMPLEMENTARIAS

En la exploración física se observan dos lesiones de 5 mm en zona suprapúbica y tres lesiones de 2-3 mm en tronco del pene (margen derecho), todas ellas sugestivas de condilomas. El paciente aporta serologías de enfermedades de transmisión sexual con resultados negativos.

## DIAGNÓSTICO DIFERENCIAL

Existen diferentes condiciones que hay que tener en cuenta en el diagnóstico diferencial de las lesiones condilomatosas en hombres. Algunas constituyen variantes de la normalidad, como pápulas perladas del pene, glándulas exógenas

prepuciales, papilas vestibulares o quistes sebáceos. Hay que descartar también infecciones o condiciones inflamatorias, como la sífilis, los *Molluscum contagiosum*, el liquen plano o la psoriasis. Finalmente, conviene valorar posibles tumoraciones benignas o malignas, como carcinomas, queratosis seborreicas, enfermedad de Bowen o limfangioma<sup>(2)</sup>.

## TRATAMIENTO Y EVOLUCIÓN

Se acordó con el paciente realizar tratamiento médico inicial y valorar la necesidad de terapias ablativas en un segundo tiempo. Se indicó la aplicación en genitales externos de imiquimod 50 mg/g crema tres veces a la semana, alterno con el uso de gel externo Papilocare® dos veces al día. A los 15 días se realizó un nuevo examen físico, apreciándose una franca reducción del tamaño de los condilomas. Se aplicó crioterapia en las lesiones residuales y se indicó el mantenimiento de la aplicación de Papilocare® gel externo. Se efectuó un último control clínico a los 15 días, observándose una completa remisión de las lesiones verrugosas, ausentes en la exploración.

## DISCUSIÓN Y DESCRIPCIÓN DE LA IMPORTANCIA DEL CASO

El VPH (especialmente los subtipos 6 y 11) es uno de los principales causantes de las verrugas genitales y su prevalencia se ha incrementado en los últimos años<sup>(3)</sup>. Aunque la mayoría de estudios se centran en su presencia en mujeres, los condilomas acuminados son frecuentes en hombres, por lo que es importante su detección y tratamiento.

Tal y como indican las guías clínicas, el manejo inicial de los pacientes que consultan por la aparición de verrugas genitales consiste en una anamnesis detallada (con especial énfasis en los factores de riesgo relacionados con el VPH: tabaco, inmunosupresión, conductas sexuales de riesgo, etc.) y una exploración física exhaustiva, que permita un correcto diagnóstico diferencial. Es importante individualizar el tratamiento a cada paciente y adaptarlo al número, tamaño, morfología y localización de las verrugas genitales. Las opciones terapéuticas incluyen el manejo ablativo (crioterapia, CO<sub>2</sub> o láser Nd:YAG, electrocauterización, resección quirúrgica o ácido tricloroacético), las terapias inmunomoduladoras (imiquimod o sinecatequinas) y otros tratamientos tópicos (podofilotoxina o nitrato de zinc)<sup>(2)</sup>.

El uso de tratamientos complementarios, como Papilocare® (Procare Health), basado en un gel de *Coriolus versicolor*, ha demostrado efectos beneficiosos en las lesiones cervicales relacionadas con el VPH y también se ha asociado a un mayor aclarado viral en pacientes VPH positivos<sup>(4,5)</sup>.

El paciente descrito en esta revisión, presentaba múltiples condilomas de pequeño tamaño, por lo que se decidió iniciar el tratamiento con inmunomoduladores y Papilocare® gel externo de forma complementaria, para reducir el volumen de las lesiones y permitir la aplicación de técnicas ablativas de una forma más conservadora. La evolución fue favorable, observándose una completa remisión en el plazo de 4 semanas.

## BIBLIOGRAFÍA

1. Fathi R, Tsoukas MM. Genital warts and other HPV infections: established and novel therapies. Clin Dermatol. 2014 Mar-Apr;32(2):299-306.
2. O'Mahony C, Gomberg M, Skerlev M, et al. Position statement for the diagnosis and management of anogenital warts. J Eur Acad Dermatol Venereol. 2019;33(6):1006-1019.
3. Daugherty M, Byler T. Genital wart and Human Papillomavirus prevalence in men in the United States from penile swabs: results from national health and nutrition examination surveys. Sex Transm Dis. 2018;45(6):412-416.
4. Serrano L, López AC, González SP, Palacios S, Dexeus D, Centeno-Mediavilla C, et al. Efficacy of a *Coriolus versicolor*-based vaginal gel in women with Human Papillomavirus-dependent cervical lesions: the PALOMA Study. J Low Genit Tract Dis. 2021;25(2):130-136.
5. Deixeus D, Aguera J, Calderon MA, Centeno C, Coronado P, Fuente D, et al. Prevención y tratamiento de las lesiones cervicales de bajo grado causadas por VPH: evidencias de un gel vaginal basado en *Coriolus versicolor*. Toko-ginecol. Pract. 2020;79(2):76-82.

# GEL VAGINAL CON *CORIOLUS VERSICOLOR* EN EL TRATAMIENTO DE VPH PERSISTENTE EN CÉRVIX UTERINO SIN DISPLASIA CERVICAL ASOCIADA. A PROPÓSITO DE UN CASO

DRA. LAIA PALLARÈS PORTA

ASSiR Sant Feliu de Llobregat, Institut Català de la Salut, Barcelona

## RESUMEN

El virus del papiloma humano (VPH) es la infección de transmisión sexual más frecuente en todo el mundo, llegando a afectar hasta a un 90% de las personas sexualmente activas. A pesar de que la gran mayoría de pacientes elimina la infección de forma espontánea, la persistencia viral está relacionada con la aparición de lesiones, como los condilomas y las lesiones cervicales intraepiteliales de bajo (LSIL) y alto grado (HSIL). En más del 80% de los casos, las lesiones cervicales intraepiteliales van a remitir en un plazo aproximado de 2 años, especialmente en el caso de los virus de menor riesgo<sup>(1)</sup>. Pero en otros casos pueden evolucionar hacia una lesión cervical intraepitelial de alto grado (HSIL) que puede requerir tratamiento escisional<sup>(2)</sup>.

La persistencia viral es el indicador más relevante de la lesión, y el mayor predictor de la evolución a HSIL<sup>(3)</sup>.

De los quince VPH de riesgo que afectan el cuello uterino, cinco (16, 18, 33, 31 y 45) están asociados con el mayor potencial oncogénico, siendo los subtipos 16 y 18 los causantes del 60% de lesión cervical intraepitelial de grado 3 (CIN III) y del 70% de los cánceres de cérvix<sup>(4)</sup>.

**PALABRAS CLAVE:** VPH. Conización cervical. Lesiones cervicales intraepiteliales. Tratamiento quirúrgico.

## HISTORIA CLÍNICA Y ANAMNESIS

Paciente de 56 años, con antecedentes clínicos de malaria en 2011 (requirió ingreso hospitalario) y condromalacia rotuliana desde 2020. No antecedentes quirúrgicos de interés. Nuligesta. No alergias medicamentosas conocidas. Niega hábitos tóxicos.

## EXPLORACIÓN FÍSICA Y DIAGNÓSTICO DIFERENCIAL

La paciente acude a la consulta de patología cervical del ASSiR (consulta ginecológica de Atención Primaria) por displasia cervical de bajo grado (LSIL) en la citología cervical trianual realizada en

el contexto de cribaje poblacional oportunista<sup>(5)</sup>. Es derivada a la consulta para la realización de colposcopia. En dicha exploración colposcópica no se visualizan lesiones tributarias de biopsia y se cita a control al cabo de seis meses.

## TRATAMIENTO Y EVOLUCIÓN

Se inicia el seguimiento semestral de la paciente en la consulta de patología cervical del ASSiR, con el resultado de HSIL en la citología cervical y confirmada por biopsia cervical el 08/2015. Se remite a la Unidad de Patología Cervical del hospital de referencia para valoración de tratamiento escisional de dicha lesión. Se rea-

liza conización cervical tipo III y legrado biopsia fraccionado el 03/2016. El resultado de la pieza quirúrgica en anatomía patológica es catalogado como CIN III, con márgenes de resección libres.

Los controles de citología y determinación de VPH postquirúrgicos en el hospital resultan inicialmente negativos, motivo por el cual la paciente es dada de alta de la Unidad de Patología Cervical del hospital y es remitida de nuevo al ASSiR de referencia, donde en el control de 10/2017 la citología cervical es negativa pero la detección del VPH es nuevamente positiva para VPH de alto riesgo, RLU/CO:37.62. La paciente no desea vacunación para VPH. Se cita de nuevo para control anual.

En el control de co-test de 10/2018, la citología cervical resulta negativa pero la detección del VPH persiste para VPH de alto riesgo, RLU/CO:11.97.

En 01/2019 se propone a la paciente iniciar tratamiento con gel vaginal con *Coriolus versicolor* con una duración entre 3 y 6 meses, y la paciente acepta. En 05/2019 se revalora el caso realizando de nuevo un co-test, con resultado de citología cervical negativa y VPH indetectable.

La paciente es dada de alta de la consulta de patología cervical del ASSiR y es informada que debe seguir los controles de cribaje para cáncer de cérvix según el protocolo vigente (citología cervical trianual)<sup>(6)</sup>.

### DIAGNÓSTICO FINAL

Neoplasia cervical intraepitelial de alto grado: CIN III.

Infección persistente por VPH.

### DISCUSIÓN Y DESCRIPCIÓN DE LA IMPORTANCIA DEL CASO

En este caso llama la atención cómo, tras el tratamiento escisional de la lesión cervical

intraepitelial de alto grado y la posterior comprobación de la desaparición de la lesión y la indetectabilidad del VPH, se vuelve a detectar el VPH en una muestra cervical a los 19 meses de la intervención quirúrgica. No se detecta lesión citológica y se demuestra la negativización del VPH tras 4 meses de tratamiento con gel vaginal con *Coriolus versicolor*.

### BIBLIOGRAFÍA

1. Plummer M, Schiffman M, Castle PE, Mau-cort-Boulch D, Wheeler CM. A 2-year prospective study of human papillomavirus persistence among women with a cytological diagnosis of atypical squamous cells of undetermined significance or low-grade squamous intraepithelial lesion. *J Infect Dis.* 2007;195(11):1582-9.
2. Dalstein V, Riethmuller D, Prétet JL, Le Bail Carval K, Sautière JL, Carbillet JP, Kantelip B, Schaal JP, Mougín C. Persistence and load of high-risk HPV are predictors for development of high-grade cervical lesions: a longitudinal French cohort study. *Int J Cancer.* 2003 Sep;106(3):396-403.
3. Walboomers JM, Jacobs MV, Manos MM, et al. Human papillomavirus is a necessary cause of invasive cervical cancer worldwide. *J Pathol* 1999;189:12-9.
4. Monsonego J, Cox JT, Behrens C, Sandri M, Franco EL, Yap PS, Huh W. Prevalence of high-risk human papilloma virus genotypes and associated risk of cervical precancerous lesions in a large U.S. screening population: data from the ATHENA trial. *Gynecol Oncol.* 2015 Apr;137(1):47-54.
5. Torné A, del Pino M, Cusidó M, Alameda F, Andia D, Castellsagué X et al. Guía de Cribado del Cáncer de Cuello de Útero en España, 2014. *Prog Obstet Ginecol.* 2014; 57(Supl. 1):1-53.
6. Torné A, del Pino M, Cusidó M, Alameda F, Andia D, Castellsagué X et al. Guía de Cribado del Cáncer de Cuello de Útero en España, 2014. *Prog Obstet Ginecol.* 2014; 57(Supl. 1):1-53.

# DESAPARICIÓN DE LESIÓN INTRAEPITELIAL DE BAJO GRADO PERSISTENTE ASOCIADA A VPH 18 TRAS TRES MESES DE TRATAMIENTO CON GEL VAGINAL DE *CORIOLUS VERSICOLOR*

DR. FRANCISCO JAVIER AGÜERA

Hospital de Llevant, Manacor, Illes Balears

## RESUMEN

La mayoría de los centros clínicos siguen incluyendo la opción quirúrgica como la realización de conizaciones u otro tipo de intervenciones quirúrgicas de mayor o menor entidad en pacientes que presentan una lesión de bajo grado (LSIL) asociada a un test positivo para VPH de riesgo, y que persisten en el tiempo, más allá de los dos años de seguimiento.

Aunque el seguimiento de manera indefinida puede ser una opción en pacientes confiables, el cansancio o el miedo de la propia paciente o incluso del facultativo suelen imponer la decisión de realizar un tratamiento quirúrgico que “libere” a la paciente del problema.

A pesar de los resultados esperanzadores de los últimos estudios, el tratamiento con gel vaginal de *Coriolus versicolor* no es aún una opción terapéutica en la mayoría de las clínicas y, sin embargo, podría representar una alternativa a la cirugía cuando la situación se prolonga en el tiempo.

Presentamos aquí un caso en el que precisamente el tratamiento médico consiguió evitar por una parte una cirugía no deseada y por otra, acabar con un seguimiento prolongado que estresaba a la paciente. La peculiaridad además de este caso es que el resultado satisfactorio se consiguió en tan solo tres meses de tratamiento.

**PALABRAS CLAVE:** *Coriolus versicolor*. LSIL.

## HISTORIA CLÍNICA Y ANAMNESIS

Paciente de 35 años que acude por primera vez a la consulta de Ginecología del Hospital del Llevant (Mallorca) en diciembre de 2019.

Sin antecedentes médicos de interés, solo cabe destacar que es fumadora de 10 cigarrillos al día.

Respecto a los antecedentes ginecoobstétricos, tuvo una interrupción del embarazo con 20 años y ha sido usuaria de anticonceptivos hormonales orales hasta hace seis meses que los dejó por deseo gestacional.

En junio de 2016 se realizó una citología rutinaria por parte de su comadrona de área. Se

trataba de la primera citología que la paciente se realizaba, y como resultado se obtuvo un ASCUS.

La paciente fue remitida a su hospital público de referencia, donde fue atendida en agosto del mismo año en la Unidad de Patología Cervical.

En dicha visita se le realizó una colposcopia que describe una zona de punteado en el labio superior, que no capta lugol, por lo que se realiza una biopsia dirigida y se realiza también una toma de test de VPH.

Se le cita para una nueva visita que tiene lugar dos meses después. Según los informes, el resultado de la biopsia es de lesión intraepitelial



de bajo grado (LSIL/ CIN I) y el test de VPH dio positivo a VPH 18.

Se le propone a la paciente un seguimiento semestral. En dichos controles semestrales se realizó colposcopia y citología en cada visita con resultado en cada caso de LSIL, y una biopsia al año del diagnóstico con nuevo test de VPH con igual resultado, LSIL y positividad a VPH 18.

En octubre de 2019, debido a la persistencia de la lesión, su ginecólogo le propone una conización, la cual la paciente rechaza pues está intentando quedarse embarazada y piensa que dicha intervención puede poner en riesgo su capacidad reproductiva. Por otra parte, demanda alguna actuación terapéutica ya que está cansada de ir a revisiones donde se le toman muestras pero según ella no se le ofrece ningún tratamiento

## EXPLORACIÓN FÍSICA Y DIAGNÓSTICO DIFERENCIAL

La paciente, tras dos años de seguimiento citocolposcópico, decide acudir a nuestra consulta en diciembre de 2019, preocupada porque piensa que tanto la lesión como el tratamiento quirúrgico que le han ofrecido puede comprometer su futuro reproductivo.

Tras realizar una anamnesis pormenorizada y aclarar dudas y malinterpretaciones, se le explica su estado actual, se le recomienda dejar de fumar y se le ofrece volver a realizar las pruebas diagnósticas a fin de confirmar el diagnóstico.

Se realiza un exploración ginecológica completa, incluyendo ecografía vaginal, donde solo destaca una amplia eritroplasia periorificial y un flujo espeso.

Se procede a realizar cultivo vaginal, citología, cepillado endocervical, test de VPH y colposcopia.

La colposcopia muestra una zona de transformación tipo 1 en el labio superior de la que se toma una biopsia dirigida.

Se cita a la paciente para resultados.

La citología muestra un ASCUS, el cepillado muestra ausencia de displasia, la biopsia dirigida da como resultado una LSIL, el test de VPH sigue

siendo positivo a VPH 18 y el cultivo muestra flora vaginal. Por ello, el diagnóstico final es de LSIL asociado a VPH 18 descartándose otras posibles causas de alteración citológica o infecciones.

## TRATAMIENTO Y EVOLUCIÓN

Se propone a la paciente tratamiento con gel vaginal de *Coriolus versicolor*<sup>(1,2)</sup> diario durante tres meses, salvo los días de menstruación y re-evaluación finalizados estos tres meses.

Transcurrido ese tiempo de tratamiento, la paciente acude a control, evidenciándose la exploración física una desaparición de la eritroplasia y una mejoría en el aspecto del flujo.

Se realiza una citología, un nuevo test de VPH y una colposcopia.

La colposcopia no muestra esta vez ninguna alteración evidente por lo que no se toma biopsia.

Se cita a la paciente para resultados, los cuales son negativos para displasia. El test de VPH es también negativo.

Se decide repetir la colposcopia y tomar una biopsia múltiple del labio superior a pesar de no observarse lesión. El resultado de esta biopsia es también negativo para displasia, solo describe metaplasia escamosa.

Se vuelve a citar a la paciente 6 meses después, ya sin realizar tratamiento para un nuevo control. En esta última visita se realiza colposcopia (negativa) y toma de citología, cuyo resultado vuelve a ser negativo para displasia.

Actualmente, la paciente está citada para un control rutinario.

## DISCUSIÓN

La importancia del caso estriba en parte en que estas situaciones que se prolongan en el tiempo provocan angustia en la paciente y falta de confianza en el médico<sup>(2,3)</sup>, ya que a pesar de nuestras explicaciones y la validez de la vigilancia activa, muchas pacientes infieren que no estamos haciendo “nada” para solucionar su problema.

Por otra parte, aunque la terapia con gel vaginal de *Coriolus versicolor*<sup>(4)</sup> lleva ya varios años disponible en el mercado, muchos profesionales

no la ofrecen simplemente por inercia, ya que durante muchas décadas no ha habido posibilidad de tratamiento médico, solo quirúrgico o destructivo.

Cada vez más surgen estudios que respaldan las ventajas en la reepitelización cervical con el uso de *Coriolum versicolor* y su influencia positiva en la eliminación del virus o de células afectadas por el mismo.

Además, no se han descrito efectos secundarios importantes con esta terapia, por lo que ofrecerla en todos los casos de displasia intraepitelial leve con asociación a test de VPH de riesgo positivo debería considerarse desde el momento del diagnóstico.

## BIBLIOGRAFÍA

1. Cortés J, López AC, Gonzalez S, Serrano L, Centeno C, Coronado P, et al. Ensayo clínico del efecto de un gel vaginal con *Coriolum Versicolor* sobre lesiones cervicales y aclaramiento del HPV. Ponencia al XXXI congreso de la AEPCC. Noviembre 2019.
2. Cruz A, Pimentel L, Fernandez T, Pintado M. Propiedades bioactivas del hongo *Coriolum Versicolor*. *Rev Clin Micología*; vol. V, julio 2017.
3. MezaMP, Mancilla J, morales F, Sanchez C, Pimentel D, Carreño J. Adaptación psicológica en mujeres con infección por virus de papiloma humano. *Perinatología y reproducción humana*. Enero-Marzo 2011; vol. 25 nº 1, pp: 17-22.
4. Thangaranajah F, Einzmann T, Bergauer TF, Patzke J, Schmidt-Petruschkat S, et al. Cervical screening program and psychological impact of an abnormal Pap smear. A self-assessment questionnaire study of 590 patients. *Arch Gynecol Obstet*. 2016;293:391-398.
5. Dexeus D, Agüera J, Calderón MA, Centeno C, Coronado P, De la fuente J, et al. Prevención y tratamiento de las lesiones cervicales de bajo riesgo causadas por HPV: evidencias de un gel vaginal basado en *Coriolum Versicolor*. *Toko-Ginecología Práctica* Marzo-Abril 2020.

# HSIL VULVAR (VIN TIPO COMÚN) RECIDIVANTE DURANTE GESTACIÓN

DRA. ÁNGELA MARÍA ZAMBRUNO LIRA

Hospital de Jerez de la Frontera, Jerez de la Frontera

## RESUMEN

Manejo y posterior seguimiento de una paciente de 44 años con historia previa de patología del tracto genital inferior y recidiva de VIN tipo común durante gestación.

**PALABRAS CLAVE:** VIN tipo común. Embarazo. Virus del papiloma humano. Vacunación.

## ANTECEDENTES

No antecedentes familiares oncoginemamarios.

**Antecedentes personales.** No alergias medicamentosas. Exfumadora. No enfermedades médicas de interés. Endometriosis intervenida en dos ocasiones (laparotomía en 2002 y laparoscopia en 2018), conización en 2017.

**Antecedentes ginecoobstétricos.** M11 FM3-4/28 con SMA. G1 (gesta actual TRA FIV-Ovulación). FUR: 07/01/21. FPP: 13/10/21.

## HISTORIA DE PATOLOGÍA DEL TRACTO GENITAL INFERIOR

- Abril 2015: citología LSIL.
- Julio 2015: colposcopia LSIL histológico.
- Julio 2016: co-test LSIL. VPH AR no 16-18.
- Octubre 2016: colposcopia HSIL histológico. Tinción dual p16 positiva.
- Enero 2017: conización márgenes libres. Lesión vulvar labio mayor derecho sospechosa, biopsia punch VIN 1. Tratamiento con imiquimod crema.
- Mayo 2017: lesión vulvar labio mayor derecho, biopsia punch negativa.
- Noviembre 2017: colposcopia negativa.
- Vacunación VPH completada en 2018.
- Enero 2018: citología negativa.
- Febrero 2019: citología negativa. Lesión sospechosa vulvar en labio mayor derecho, biopsia punch VIN 3.

- Mayo 2019: biopsia excisional de lesión vulvar de 2-3 cm. VIN 3, carcinoma epidermoide *in situ* con margen afecto craneal.
- Mayo 2019: ampliación borde superior de lesión. Sin lesión histológica.
- Tratamiento con complemento alimenticio específico y gel genital externo con *Coriolus versicolor*.

## PRESENTACIÓN DEL CASO

Paciente de 44 años, acude a revisión vulvar a la consulta de Patología de Tracto Genital Inferior en marzo 2020, gestante de 8 semanas, asintomática, sin clínica vulvar, vulvoscopia sin hallazgos, no lesión a la exploración. Co-test con citología negativa, VPH-AR 16 positivo. Se propone nuevo estudio en postparto.

## DIAGNÓSTICO DIFERENCIAL DE LESIONES PREMALIGNAS VULVARES ASOCIADAS AL VPH Y NO ASOCIADAS AL VPH

Tabla I.

## TRATAMIENTO Y EVOLUCIÓN

En consulta virtual durante la pandemia Covid-19, la paciente refiere reaparición de lesión vulvar en área intervenida anteriormente y se cita para vulvoscopia y biopsia si procede (2º trimestre de gestación), siendo ésta positiva, realizándose nueva biopsia punch en labio menor derecho que se informa como VIN 3.

TABLA I.

ASOCIADA AL VPH	NO ASOCIADA AL VPH
HSIL. VIN tipo común	VIN tipo diferenciado
Más frecuente Multifocal	Menos frecuente Único foco lesional
Generalmente implicados VPH 16, 33, 18 Asociado a: displasias en otras localizaciones del TGI y condilomas, tabaquismo e inmunosupresión	Asociado a: dermatopatías o inflamación crónicas y dermatosis vulvares (p. ej., liquen escleroso vulvar; liquen simple crónico)
IHQ: p16(+); p53(-)	IHQ: p16(-); sobreexpresión p53
Riesgo de progresión a Ca escamoso: 6%	Riesgo de progresión a Ca escamoso: 33%
Pacientes jóvenes (20-40 años)	Pacientes mayores (> 60 años)
Mejor pronóstico	Peor pronóstico

Se comenta en Comité del Servicio para el manejo concreto de esta paciente y de su recidiva de lesión vulvar durante gestación, y se decide conducta expectante, con control clínico periódico y diferir el tratamiento escisional a postparto.

Controles de embarazo en alto riesgo obstétrico por diabetes gestacional insulino dependiente y en consulta de Patología Cervical, manteniéndose lesión vulvar estable, sin cambios visibles a la exploración.

En octubre 2020 se induce el parto por DGID, y se realiza cesárea urgente por no progresión de parto, con RN femenino de 3550 g, APGAR 9-10, sin incidencias.

Acude a revisión postparto en noviembre 2020 a consulta de Patología del Tracto Genital Inferior, se constata lesión erosiva vulvar en pliegue interlabial derecho de 2 cm. Se realiza citología, que es negativa.

Bajo anestesia local en noviembre 2020 se realiza biopsia incisional vulvar tipo punch, que se informa como carcinoma *in situ* de células escamosas.

En febrero 2021 en quirófano bajo anestesia locoregional se practica exéresis de lesión vulvar con márgenes y en profundidad, informando la AP como VIN 3 extensa que contacta con margen lateral interno. Ese mismo mes se realiza cirugía de ampliación de márgenes (sin mayor posibilidad de ampliación en principio en profundidad por contacto con vagina), con informe anato-

mopatológico VIN 3 focal que respeta márgenes quirúrgicos.

### DIAGNÓSTICO FINAL

VIN 3/carcinoma *in situ* de células escamosas que respeta márgenes quirúrgicos.

En marzo 2021 acude a revisión postquirúrgica, asintomática y con correcta cicatrización tras la cirugía, sin lesiones aparentes sugestivas de recidiva, y se programa para control en consulta específica en Patología del Tracto Genital Inferior en 3 meses.

Se realiza teleconsulta no presencial en abril 2021, paciente asintomática y sin lesión, pendiente de ser valorada en junio 2021, donde se realizará vulvoscoopia, nuevo co-test y colposcopia.

### DISCUSIÓN Y DESCRIPCIÓN DE LA IMPORTANCIA DEL CASO

Las displasias vulvares o lesiones premalignas de cáncer de vulva se benefician de un diagnóstico precoz y tratamiento adecuado para evitar la progresión a cáncer de vulva. No existe prevención primaria ni cribado oportunista ni poblacional, pues este tipo de cáncer no es de gran prevalencia.

La VIN es una patología muy compleja, con alto riesgo de recurrencia tras tratamiento y no existe una terapia óptima única, sino que existen varias alternativas.

Las lesiones asociadas VPH pueden aparecer no solo en cérvix, sino también en otras localizaciones del tracto genital inferior, como es la vulva, la vagina, el periné y el ano, y en el área de orofaringe, y son zonas de obligada exploración en la consulta de Patología Cervical o del Tracto Genital Inferior. Por ello, una paciente con historial previo de patología cervical, puede desarrollar patología asociada al VPH en estas áreas relacionadas.

Tratamientos coadyuvantes a la cirugía en las displasias del tracto genital inferior como los tópicos, alimenticios e importancia de la vacunación frente al VPH, así como abandono del hábito tabáquico, son medidas que ayudan a mejorar la inmunidad frente al VPH, que es el causante de estas displasias genitales en su inmensa mayoría.

Son precisas y necesarias las unidades de ginecología subespecializadas, como en el caso de la patología del tracto genital inferior, para dar una atención más específica y adecuada a estas pacientes.

La importancia del manejo multidisciplinar, comités de expertos de varias especialidades, el trabajo conjunto y la individualización de los casos complejos hacen posible una mejor atención médica y de calidad.

La actual pandemia por SARS-Covid-19 nos ha obligado a cambiar conceptos médicos clásicos, adaptando la telemedicina como una nueva forma de atención muy útil y una herramienta de comunicación adecuada con las pacientes, para mantener el contacto en situaciones complejas y que precisen un seguimiento periódico.

## BIBLIOGRAFÍA

1. AEPCC-Guía: Neoplasia vulvar intraepitelial (VIN). Publicaciones AEPCC, noviembre 2015. ISBN 978-84-608-3825-8
2. Diagnosis and Management of Vulvar Skin Disorders: ACOG Practice Bulletin, Number 224. *Obstet Gynecol.* 2020 Jul; 136(1): e1-e14.
3. Cohen PA, Anderson L, Eva L, Scurry J. Clinical and molecular classification of vulvar squamous pre-cancers. *Int J Gynecol Cancer.* 2019 May; 29 (4): 821-828.
4. Singh N, Gilks CB. Vulvar squamous cell carcinoma and its precursors. *Histopathology.* 2020 Jan; 76 (1):128-138.
5. Satmary W, Holschneider CH, Brunette LL, et al. Vulvar intraepithelial neoplasia: Risk factors for recurrence. *Gynecol Oncol.* 2018 Jan; 148 (1): 126-131.
6. Lebreton M, Carton I, Brousse S, et al. Vulvar intraepithelial neoplasia: Classification, epidemiology, diagnosis, and management. *J Gynecol Obstet Hum Reprod.* 2020 Nov; 49 (9): 101801.
7. Palicelli A, Giaccherini L, Zanelli M, et al. How Can We Treat Vulvar Carcinoma in Pregnancy? A Systematic Review of the Literature. *Cancers (Basel).* 2021 Feb 17;13 (4): 836.
8. Wang L, Kawabe A, Kikugawa A, et al. Vulvar intraepithelial neoplasia treated with a combination of surgical excision and laser ablation during pregnancy. *Clin Case Rep.* 2018 Aug 13; 6 (9): 1877-1879.
9. Ghelardi A, Marrai R, Bogani G, et al. Surgical Treatment of Vulvar HSIL: Adjuvant HPV Vaccine Reduces Recurrent Disease. *Vaccines (Basel).* 2021 Jan 25; 9 (2): 83.
10. Dehlendorff C, Baandrup L, Kjaer SK. Real-world effectiveness of Human Papillomavirus vaccination against vulvovaginal high-grade precancerous lesions and cancers. *J Natl Cancer Inst.* 2020 Dec 30: djaa209.

# RESOLUCIÓN DE LA AFECTACIÓN CERVICAL Y VAGINAL POR INFECCIÓN PERSISTENTE POR VPH-AR TRAS EL TRATAMIENTO CON GEL VAGINAL CON *CORIOLUS VERSICOLOR*: A PROPÓSITO DE UN CASO

DRA. CATERINA CORTÉS ALAGUERO

*Hospital La Plana, Villarreal*

## RESUMEN

Las lesiones escamosas intraepiteliales (SIL) y el cáncer de cérvix constituyen un importante problema de salud pública que demanda una intervención prioritaria debido a sus elevadas tasas de morbilidad y mortalidad. Con la implementación de las pruebas de detección de cáncer de cuello uterino y de sus lesiones precursoras, la morbimortalidad ha disminuido constantemente en las últimas décadas. Sin embargo, el cáncer de cérvix sigue siendo la tercera enfermedad maligna más común<sup>(1)</sup> entre las mujeres en todo el mundo.

Los datos obtenidos en las numerosas investigaciones realizadas hasta ahora, ponen de manifiesto la existencia de una estrecha relación entre la aparición de alteraciones de diverso grado de malignidad en el tracto genital femenino y la presencia y persistencia por genotipos del virus del papiloma humano de alto riesgo (VPH-AR)<sup>(2)</sup>.

**PALABRAS CLAVE:** LSIL. Persistencia VPH. Microbiota vaginal.

## HISTORIA CLÍNICA

Paciente de 38 años, con nacionalidad española y con estudios universitarios. Presenta como antecedentes familiares una tía materna con cáncer de mama. La paciente como antecedentes personales refiere tener dispepsia, intolerancia a lactosa y fructosa. En la infancia fue operada de adenoidectomía y no presenta ninguna alergia a medicamentos. No toma de forma habitual ningún tratamiento. No es fumadora ni refiere otros hábitos tóxicos.

La menarquía la tuvo con 12 años y presenta una menstruación regular. Tiene el antecedente de un aborto espontáneo que no requirió ningún tratamiento evacuador.

Actualmente no tiene pareja estable. Su primer coito lo tuvo a los 17 años y ha tenido 5

parejas sexuales. Como método anticonceptivo utiliza el preservativo. No ha sido vacunada contra el VPH.

La paciente acude derivada a la consulta de Patología Cervical por persistencia de VPH 18 desde hace 3 años con citologías y colposcopia normales (controles hasta ahora de forma privada).

## EXPLORACIÓN FÍSICA Y PRUEBAS COMPLEMENTARIAS

A la exploración de la vulva y periné no se observa ningún hallazgo anómalo. En la especuloscopia la vagina presenta múltiples proyecciones compatibles con infección por VPH. El cérvix es de nulípara, presenta una ligera ectopia.

Se realiza un co-test con citología líquida.

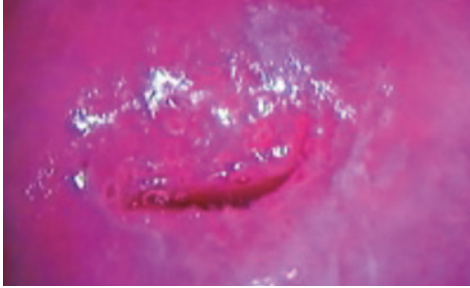


FIGURA 1. Imagen colposcopia: lesión acetoblanca superficial a la 1 h.

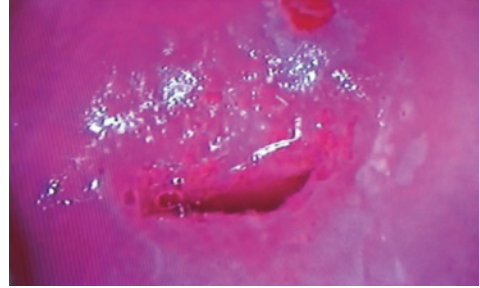


FIGURA 2. Biopsia de cérvix.

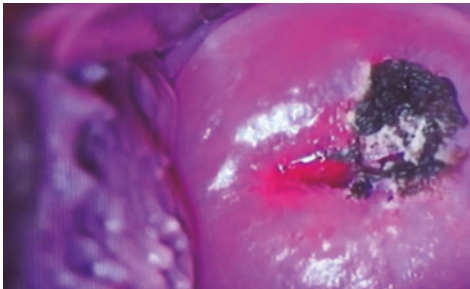

FIGURA 3. Vaginoscopia: afectación en cara lateral derecha de vagina por infección de VPH.

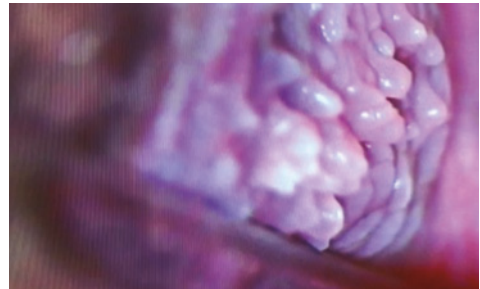


FIGURA 4. Ampliación de la imagen en zona de afectación vaginal.

Se realiza una colposcopia que es adecuada, donde se aprecia una zona de transformación tipo uno. A la 1 h se observa una lesión acetoblanca fina y un mosaico superficial de un centímetro (Grado 1). Se toma biopsia de la lesión descrita (Figs. 1 y 2).

En la vaginoscopia se aprecia en toda la cara lateral derecha signos de infección por VPH de aspecto condilomatoso (Figs. 3 y 4).

## RESULTADOS

La citología es informada de LSIL, el VPH persiste el 18 y además presenta el 6. La biopsia de cérvix es informada de LSIL.

## TRATAMIENTO Y EVOLUCIÓN

Se recomienda control con co-test y colposcopia al año.

Se recomienda vacunación frente al VPH y tratamiento con Papilocare® gel vaginal durante

6 meses (21 días el primer mes y los siguientes meses aplicando el gel en días alternos).

Al año la citología es negativa, ha eliminado ambos VPH y la colposcopia es normal, sin hallazgos patológicos.

## DIAGNÓSTICO FINAL

Se produce el aclaramiento del VPH-AR y regresión de la lesión de cérvix LSIL y de la afectación de la vagina.

La paciente tras otro año de seguimiento en el que no presentó alteraciones, fue dada de alta y sigue controles según el cribado poblacional.

## DISCUSIÓN Y DESCRIPCIÓN DE LA IMPORTANCIA DEL CASO

Las lesiones escamosas intraepiteliales de cérvix son las precursoras del cáncer cervical. Según el grado de afectación del epitelio del cér-

vix se clasifican en lesiones de bajo grado (LSIL) y de alto grado (HSIL).

A millones de mujeres en todo el mundo se les diagnostica este tipo de lesiones, sobre todo casos de LSIL, lo que produce a nivel asistencial un elevado coste. Esta patología acarrea múltiples visitas hospitalarias, con toma de citologías, realización de colposcopia con o sin toma de biopsias, tratamiento en caso necesario y seguimiento<sup>(3,4)</sup>. Además estas mujeres a menudo experimentan ansiedad, miedo al cáncer, dificultades en las relaciones sexuales, desconfianza en sus parejas, cambian la imagen de su cuerpo, vergüenza, estrés, etc. En definitiva, pueden percibirlo como una amenaza tanto del potencial reproductivo como de la propia vida.

Muchas de las mujeres diagnosticadas de LSIL son jóvenes y todavía o no han tenido familia o no la han completado, por ello es necesario utilizar tratamientos conservadores, que no comprometan la eficacia terapéutica, pero que al mismo tiempo respeten la anatomía y función del cuello uterino. Se han hecho múltiples cambios en el seguimiento de las lesiones LSIL. En el pasado, se ofrecía el tratamiento de estas lesiones para evitar la progresión a un carcinoma, pero actualmente se sabe que muchas de estas lesiones regresan espontáneamente por lo que el tratamiento se ha hecho más conservador.

En la práctica diaria sería muy útil el uso de tratamientos conservadores que ayudaran a eliminar las lesiones producidas por el VPH, y aclarar la propia infección viral, ya que el riesgo de que las lesiones progresen es secundario a la persistencia del VPH.

La posibilidad de tratar a las pacientes ayudándoles a eliminar la infección por el VPH ayudaría a reducir el costo sanitario incrementando los intervalos de seguimiento y reduciendo la morbilidad derivada de diagnósticos invasivos y tratamientos innecesarios. Además disminuiría la ansiedad en una parte importante de las pacientes.

Los datos recientes muestran una correlación significativa entre el estado inmunológico y la per-

sistencia del virus. La microbiota vaginal juega un papel importante en la modulación del sistema inmunológico del tracto genital femenino<sup>(5)</sup>. La composición de la microbiota vaginal es influenciada por numerosos factores: nivel hormonal de estrógeno y progesterona, estado menopáusico, uso de hormonas anticonceptivas, relaciones sexuales y prácticas de higiene e infección<sup>(6)</sup>. Hay mucha evidencia que correlaciona la persistencia del VPH con la presencia alterada de lactobacilos vaginales y una microbiota alterada. Una situación equilibrada de la microbiota vaginal asegura una mejor respuesta frente al VPH<sup>(7-9)</sup>.

En el caso descrito, la paciente presentaba persistencia del VPH-AR 18 desde hacía 3 años y en el último control en la colposcopia se podía observar una lesión escamosa intraepitelial de bajo grado que afectaba al cérvix, confirmado por biopsia, y afectación viral de la vagina. En este caso el sistema inmune de la paciente no estaba logrando eliminar la infección viral, por lo que era necesario realizar algún tipo de intervención que ayudara a eliminar la infección por el VPH persistente. Mantener adecuadamente o mejorar el estado de salud vaginal y actuar positivamente sobre el epitelio cervical y la microbiota vaginal podría ser una nueva estrategia para prevenir tanto la adquisición y persistencia de la infección por VPH como la progresión de las lesiones precancerosas.

## BIBLIOGRAFÍA

1. Plummer M, de Martel C, Vignat J, Ferlay J, Bray F, Franceschi S. Global burden of cancers attributable to infections in 2012: a synthetic analysis. *Lancet Glob Health*. 2016; 4:e609-16.
2. Tommasino M. The human papillomavirus family and its role in carcinogenesis. *Seminars in Cancer Biology*. 2014;26:13-21.
3. Kyrgiou M, Kalliala I, Mitra A, Fotopoulou C, Ghaem-Maghami S, Martin-Hirsch PPL, et al. Immediate referral to colposcopy versus cytological surveillance for minor cervical cytological abnormalities in the absence of HPV test. *Cochrane Database of Systematic Reviews* 2017, Issue 1. Art. No.: CD009836. DOI: 10.1002/14651858.CD009836.pub2.



4. AEPCC-Guía: Prevención del cáncer de cuello de útero. Publicaciones AEPCC, Noviembre 2015.
5. Audirac-Chalifour A, Torres-Poveda K, Bahena-Román M et al. Cervical microbiome and cytokine profile at various stages of cervical cancer: a pilot study. *PLoS One*. 2016;11(4):e0153274.
6. Mitra A, MacIntyre DA, Marchesi JR, Lee YS, Bennett PR, Kyrgiou M. The vaginal microbiota, human papillomavirus infection and cervical intraepithelial neoplasia: what do we know and where are we going next? *Microbiome*. 2016;4(1):58 (Review).
7. Motevaseli E, Shirzad M, Akrami SM, Mousavi AS, Mirsalehian A, Modarressi MH. Normal and tumour cervical cells respond differently to vaginal lactobacilli, independent of pH and lactate. *Journal of Medical Microbiology*. 2013; 62(7):1065-1072.
8. Gillet E, Meys JFA, Verstraelen H et al. Bacterial vaginosis is associated with uterine cervical human papillomavirus infection: a meta-analysis. *BMC Infectious Diseases*. 2011;11(1).
9. Gao W, Weng J, Gao Y, Chen S. Comparison of the vaginal microbiota diversity of women with and without human papillomavirus infection: a cross-sectional study. *BMC Infectious Diseases*. 2013;13(1).

# CONDILOMA CERVICAL EN EL EMBARAZO

DRA. CATALINA RENATA ELIZALDE MARTINEZ-PEÑUELA

CAM Tafalla, Tafalla (Navarra)

## RESUMEN

Presentamos el caso de una paciente embarazada diagnosticada de un condiloma cervical durante el 1º trimestre de gestación y su manejo.

Las verrugas genitales son la manifestación clínica más frecuente del VPH. En España se diagnostican 22.000 casos nuevos en mujeres cada año, mientras que a nivel europeo se estima que aproximadamente un 8% de la población ha sido diagnosticada con esta lesión al menos una vez en su vida.

**PALABRAS CLAVE:** Condilomas. VPH. Verruga. Cérvix. Embarazo.

## CASO CLÍNICO

Paciente de 33 años, asintomática, que acude para datar gestación.

Sin antecedentes familiares ni personales de interés. Como antecedentes ginecoobstétricos presenta un cribado de CCU adecuado, con última citología hace 3 años por lo que se realiza nueva toma.

## EXPLORACIÓN FÍSICA Y PRUEBAS COMPLEMENTARIAS

La exploración resulta anodina a excepción de unas lesiones verrugosas en introito vaginal. Mediante espéculo vaginal se objetiva otra lesión verrugosa en labio anterior cervical que macroscópicamente aparenta de condiloma cervical (Fig. 1). Gestación incipiente normoevolutiva que corresponde con 6 semanas.

La citología se informa como células atípicas de significado incierto (ASCUS) y flora sugestiva de vaginosis bacteriana. La prueba VPH réflex es positiva para otros VPH-AR. Se realiza colposcopia siendo adecuada con una zona de transformación tipo I, epitelio cilíndrico normal, epitelio escamoso metaplásico sin lesiones y vaginoscopia negativa.

## DIAGNÓSTICO DIFERENCIAL

Los condilomas acuminados (CA) son la expresión clínica de la infección por determinados tipos del VPH considerados de bajo riesgo oncogénico, fundamentalmente el 6 y el 11<sup>(1,2)</sup>. El condiloma acuminado es una ITS común y altamente infecciosa<sup>(3)</sup>, la cual puede originar afectación psicológica a las pacientes, por su tendencia a recidivar después del tratamiento, causar malignidad, ser transmitida a la pareja sexual y de la madre al niño, y ocasionar, en este último, la papilomatosis laríngea juvenil<sup>(4)</sup>.

El diagnóstico diferencial debe realizarse, además, con la papilomatosis vulvar, hallazgo fisiológico que se diferencia de los CA porque sus papilas no son acetoblancas y cada una de ellas tiene una base independiente, mientras que los CA tienen una base común con superficie en cresta de gallo. Otras pápulas son los *molluscum contagiosum* y la queratosis seborreica. Como diagnósticos diferenciales pueden plantearse la leucoplasia o hiperqueratosis (Fig. 2) y el adenocarcinoma de cérvix (Fig. 3)<sup>(4)</sup>.

La colposcopia de la vulva tras aplicación de ácido acético no se recomienda como examen de rutina, pero puede ser útil cuando se sospecha

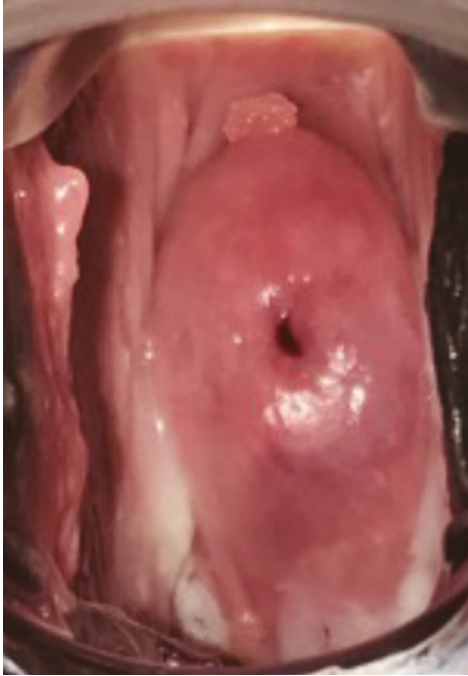


FIGURA 1. Condiloma en labio anterior cervical.

neoplasia intraepitelial o cáncer inicialmente invasor en la vulva y área anal. Ayuda a delimitar la lesión y a elegir el lugar de la biopsia. Sin embargo, hay que dejar claro que el epitelio aceto-blanco en la vulva es un hallazgo inespecífico.

### TRATAMIENTO Y EVOLUCIÓN

Se realiza exéresis de condiloma cervical mediante pinza de sacabocados con confirmación histológica posterior. El objetivo terapéutico principal es conseguir la desaparición de los mismos para mejorar el impacto emocional, psicosocial y psicosexual, así como los posibles síntomas locales, y reducir la transmisión, sin probablemente erradicar la infección por VPH<sup>(5)</sup>.

Se usan crioterapia con nitrógeno líquido, escisión quirúrgica, electrocirugía, láser de CO<sub>2</sub> o ácido bicloroacético o tricloroacético al 80-90%, siendo esta última la primera opción como tratamiento médico. Todas estas opciones son adecuadas en el embarazo<sup>(5)</sup>.

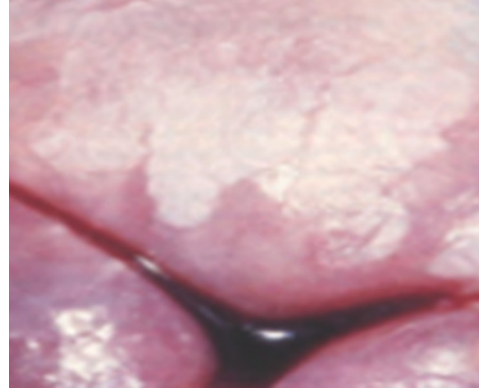


FIGURA 2. Queratosis o leucoplasia cervical.

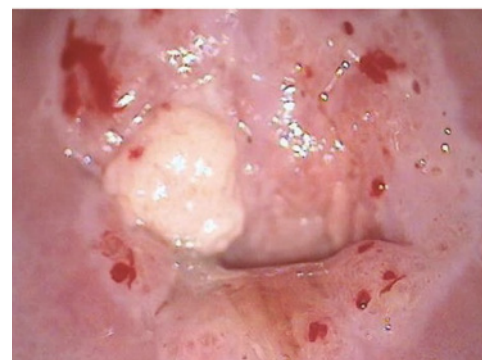
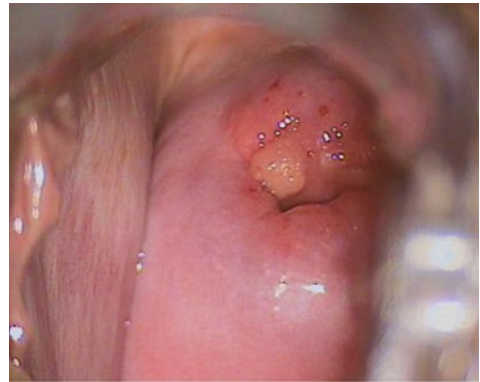
FIGURA 3. Adenocarcinoma en labio anterior cervical.

Se informa de la posibilidad de complementar tratamiento con *Coriolus versicolor* tras el embarazo, que la paciente acepta iniciar tras la cuarentena.

El embarazo evolucionó adecuadamente con control mediante co-test al año negativo.

## DIAGNÓSTICO FINAL

Condiloma cervical en el embarazo.

## DISCUSIÓN Y DESCRIPCIÓN DE LA IMPORTANCIA DEL CASO

Los condilomas acuminados son la manifestación mucocutánea del VPH, en general de los subtipos 6 y 11, los menos oncogénicos. La localización cervical es la menos frecuente y suele ir asociada a condilomas en otras localizaciones. La mayor parte son subclínicos y solo visibles tras estudio con ácido acético pero también puede haber condilomas acuminados, como en nuestro caso, visibles sin colposcopio, con digitaciones polipoideas de superficie blanca nacarada con su asa capilar. Son más frecuentes en la zona de transformación, pero pueden extenderse hacia el epitelio escamoso y el canal endocervical<sup>(6)</sup>.

El embarazo supone una alteración en el sistema inmune haciendo que la aparición de condilomas en pacientes VPH+ sea más frecuente, siendo también frecuente la resolución de los mismos en el postparto<sup>(6)</sup>. Durante el embarazo es característico el aumento del tamaño de las lesiones y de las recidivas. Los CA en el momento del parto se asocian a un riesgo muy pequeño de transmisión de papilomatosis respiratoria recurrente juvenil (PRRJ) en torno al 1/400 partos<sup>(6)</sup>.

Se recomienda la actitud conservadora en condilomas cervicales por el alto potencial de regresión espontánea, sobre todo en mujeres jóvenes inmunocompetentes. Independientemente de las vías de transmisión, el virus infecta por igual la mucosa oral y la genital en los recién nacidos<sup>(7)</sup>, provocando afectaciones como la papilomatosis laríngea, que aunque algunos autores refieren que el riesgo es bajo, pudiera existir un subregistro de casos<sup>(6, 8)</sup>. Se ha demostrado que hay presencia de anticuerpos anti-VPH tipo seis en los recién nacidos de madres portadoras de condilomas, que habrían sido adquiridos por vía transplacentaria<sup>(6, 9)</sup>.

Existe consenso en la opinión de expertos que la infección en embarazadas debe ser tratada antes del comienzo de los síntomas del parto, y persigue eliminar la lesión clínicamente visible, aunque no existen evidencias que esto reduzca la transmisión viral ni de transformación a malignidad<sup>(10)</sup>, aunque en opinión del autor los factores favorecedores de la infección indican que a menor número de lesiones y recidivas menor riesgo de transmisibilidad, lo cual supondría un estado inmunológico materno capaz de contrarrestar el proceso infeccioso.

El objetivo de la atención prenatal debe dirigirse a garantizar en la madre y el recién nacido la calidad de vida durante la etapa prenatal así como en el futuro de ambos, por lo que el análisis del comportamiento, la transmisibilidad y el tratamiento del VPH durante el embarazo pueden contribuir a modificar las conductas obstétricas en las pacientes que padecen la enfermedad para ayudar a cumplir el mismo. Destacar la importancia de la exploración ginecológica básica mediante especuloscopia en la consulta tras objetivar condilomas en genitales externos.

## BIBLIOGRAFÍA

1. Yanofsky VR, Patel RV, Goldenberg G. Genital warts: a comprehensive review. *J Clin Aesthet Dermatol* [Internet]. 2012 Jun [cited:2014 dic];5(6):25-36.
2. Munoz N, Castellsagué X, de González AB, Gissmann L. Chapter 1: HPV in the etiology of human cancer. *Vaccine* [Internet]. 2006 Aug [cited: dic 2014]; 24 Suppl 3:S3/1-10.
3. Patel H, Wagner M, Singhal P, Kothari S. Systematic review of the incidence and prevalence of genital warts. *BMC Infect Dis* [Internet]. 2013 Jan [cited: dic 2014];13(1):39.
4. Monk BJ, Tewari KS. The spectrum and clinical sequelae of human papilloma virus infection. *Gynecol Oncol* [Internet]. 2007 [cited: dic 2014]; 107(2 Suppl 1):S6-13.
5. Lacey C. Therapy for genital human papillomavirus-related disease. *J Clin Virol* [Internet]. 2005 Mar [cited: dic 2014];32 Suppl 1:S82-90.
6. Rombaldi RL, Serafini EP, Mandelli J, Zimmermann E, Losquiavo KP. Transplacental transmission of

- human papillomavirus. *Virology* [Internet]. 2008 Sep [cited: 2014 dic]; 5:106.
7. Smith EM, Parker MA, Rubenstein LM, Haugen TH, Hamsikova E, Turek LP. Evidence for vertical transmission of HPV from mothers to infants. *Infect Dis Obstet Gynecol* [Internet]. 2010 [cited: 2014 dic];2010:326369. <http://www.hindawi.com/journals/idog/2010/326369/>
  8. Sedaghat NS. Papilomatosis respiratoria recurrente y el rol de la vacunación antiVPH. *Rev Otorrinolaringol. Cir. Cabeza Cuello* [Internet]. 2013 Abr [citado: 2014 May 19]; 73(1): 89-93.
  9. Kawana K, Yasugi T, Yoshikawa H, Kawana Y, Matsumoto K, Nakagawa S, et al. Evidence for the presence of neutralizing antibodies against human papillomavirus type 6 in infants born to mothers with condyloma acuminata. *Am J Perinatol.* [Internet]. 2003 Jan [citad: 2014 may];20(1):11-6.
  10. Rome R, Chanen W, Pagano R. The Natural history of human papilloma virus (HPV) atipia of the cervix Aust N Z. *J Obstet Gynaecol* [Internet]. 1987 Nov [cited: 2014 dec]; 27(4):287-90.

# CORIOLUS VERSICOLOR COMO TRATAMIENTO Y PREVENCIÓN DE CONDILOMAS Y LESIONES INTRAEPITELIALES CERVICALES

DRA. NEREA VILLAR GARCÍA

CAM Andraize, Pamplona

## RESUMEN

Presentamos el caso de una paciente de 34 años diagnosticada de LSIL con condilomas en introito vaginal.

**PALABRAS CLAVE:** Condilomas. VPH. Verruga. Lesión intraepitelial. Cérvix.

## CASO CLÍNICO

Paciente de 34 años que acude a consulta por verrugas genitales de 5 meses de evolución. Sin antecedentes familiares ni personales de interés. Como antecedentes ginecoobstétricos presenta un cribado de CCU adecuado, con última citología hace 4 años normal por lo que se realiza nueva toma.

## EXPLORACIÓN FÍSICA Y PRUEBAS COMPLEMENTARIAS

La exploración resulta anodina a excepción de unas lesiones verrugosas en introito vaginal que tiñen de blanco con ácido acético. La citología se informa como lesión intraepitelial de bajo grado (LSIL) y flora sugestiva de vaginosis bacteriana. La prueba VPH réflex es positiva para otros VPH-AR. Se realiza colposcopia siendo adecuada con una zona de transformación tipo I, epitelio cilíndrico normal, epitelio escamoso metaplásico con lesión acetoblanca tenue a las horarias que se biopsia con pinza de sacabocados, vaginoscopia negativa.

## DIAGNÓSTICO DIFERENCIAL

Los condilomas acuminados (CA) son la expresión clínica de la infección por determinados tipos del VPH considerados de bajo riesgo oncogénico, fundamentalmente el 6 y el 11<sup>(1, 2)</sup>. El condiloma acuminado es una ITS común y altamente infecciosa<sup>(3)</sup>, la cual puede originar afectación psicológica a las pacientes, por su tendencia a recidivar después del tratamiento, causar malignidad, ser transmitida a la pareja sexual y de la madre al niño, y ocasionar, en este último, la papilomatosis laríngea juvenil<sup>(4)</sup>.

El diagnóstico diferencial debe realizarse, además con la papilomatosis vulvar, hallazgo fisiológico que se diferencia de los CA porque sus papilas no son acetoblanas y cada una de ellas tiene una base independiente, mientras que los CA tienen una base común con superficie en cresta de gallo. Otras pápulas son los molluscum contagiosum y la queratosis seborreica<sup>(4)</sup>.

La colposcopia de la vulva tras aplicación de ácido acético no se recomienda como examen de rutina, pero puede ser útil cuando se sospecha

neoplasia intraepitelial o cáncer inicialmente invasor en la vulva y área anal. Ayuda a delimitar la lesión y a elegir el lugar de la biopsia. Sin embargo, hay que dejar claro que el epitelio aceto-blanco en la vulva es un hallazgo inespecífico.

### TRATAMIENTO Y EVOLUCIÓN

Se indica tratamiento con imiquimod al 5% y después de 4 semanas de tratamiento aún persisten dos CA en introito vaginal derecho, por lo que se inicia tratamiento alternativo con Verrutop® desapareciendo finalmente las mismas.

El objetivo terapéutico principal es conseguir la desaparición de los mismos para mejorar el impacto emocional, psicosocial y psicosexual, así como los posibles síntomas locales, y reducir la transmisión, sin probablemente erradicar la infección por VPH<sup>(5)</sup>.

Se informa de la posibilidad de complementar tratamiento tanto vaginal como vulvar con *Coriolus versicolor*, que la paciente acepta. Iniciar la aplicación del gel tanto vaginal como vulvar mediante Papilocare® gel externo.

La paciente evolucionó adecuadamente con control mediante co-test al año negativo y hasta el momento no han recidivado los CA.

### DIAGNÓSTICO FINAL

Se completa tratamiento de las lesiones exofíticas residuales, se mantiene Papilocare® gel genital externo durante otros 5 meses, y se comprueba la desaparición de las lesiones al año mediante co-test y exploración física.

### DISCUSIÓN Y DESCRIPCIÓN DE LA IMPORTANCIA DEL CASO

Los condilomas acuminados son la manifestación mucocutánea del VPH, en general de los subtipos 6 y 11, los menos oncogénicos. La localización cervical es la menos frecuente y suele ir asociada a condilomas en otras localizaciones. La mayor parte son subclínicos y

solo visibles tras estudio con ácido acético, pero también puede haber condilomas acuminados, como en nuestro caso, visibles sin colposcopio, con digitaciones polipoideas de superficie blanca nacarada con su asa capilar. Son más frecuentes en la zona de transformación, pero pueden extenderse hacia el epitelio escamoso y el canal endocervical<sup>(6)</sup>.

En este caso llama la atención cómo, tras el fracaso del tratamiento con imiquimod, la aplicación de Verrutop® es efectiva, y el empleo del gel basado en el *Coriolus versicolor* consigue evitar las recidivas de CA y negativizar la LSIL junto con el resto de medidas tomadas.

Tras el resultado obtenido, es necesario reevaluar nuevos estudios en el uso de Papilocare® externo para la eliminación de los condilomas vulvares, bien solo o como complemento a otros tratamientos clásicos.

### BIBLIOGRAFÍA

1. Yanofsky VR, Patel RV, Goldenberg G. Genital warts: a comprehensive review. J Clin Aesthet Dermatol [Internet]. 2012 Jun [cited:2014 dic];5(6):25-36.
2. Munoz N, Castellsagué X, de González AB, Gissmann L. Chapter 1: HPV in the etiology of human cancer. Vaccine [Internet]. 2006 Aug [cited: dic 2014]; 24 Suppl 3:S3/1-10.
3. Patel H, Wagner M, Singhal P, Kothari S. Systematic review of the incidence and prevalence of genital warts. BMC Infect Dis [Internet]. 2013 Jan [cited: dic 2014];13(1):39.
4. Monk BJ, Tewari KS. The spectrum and clinical sequelae of human papilloma virus infection. Gynecol Oncol [Internet]. 2007 [cited: dic 2014]; 107(2 Suppl 1):S6-13.
5. Lacey C. Therapy for genital human papillomavirus-related disease. J Clin Virol [Internet]. 2005 Mar [cited: dic 2014];32 Suppl 1:S82-90.
6. Rombaldi RL, Serafini EP, Mandelli J, Zimmermann E, Losquiavo KP. Transplacental transmission of human papillomavirus. Virol J [Internet]. 2008 Sep [cited: 2014 dic]; 5:106.

# MANEJO DEL CIN I PERSISTENTE

**DRA. MARÍA SÁNCHEZ PASCUAL**

*Hospital Universitario Basurto, Bilbao*

## INTRODUCCIÓN

El virus del papiloma humano (VPH) se transmite mediante el contacto de la piel o mucosas y la principal vía de contagio es la sexual. De hecho, esta infección constituye la infección de transmisión sexual (ITS) más frecuente a nivel mundial. Generalmente la infección cursa de manera asintomática y no produce activación de la cascada inflamatoria, siendo el aclaramiento viral un factor determinante para la regresión de las lesiones.

Aunque la persistencia de la infección VPH es una condición necesaria para desarrollar un cáncer de cuello uterino (CCU) en la mujer, no es una variable suficiente para la aparición de esta neoplasia.

Varios factores influyen en el riesgo de padecer CCU, también conocidos como cofactores en la carcinogénesis cervical. Por una parte, se encuentran los cofactores virales, entre los que destacan el genotipo viral implicado en la infección. Por otra parte, se encuentran los cofactores del huésped o conductuales, entre los que el estado de la microbiota vaginal está despertando mayor interés.

## Cofactores virales

**Genotipo viral.** Dentro de los tipos VPH involucrados en el proceso carcinogénico, el genotipo 16 es el más frecuentemente detectado y se asocia a una progresión más rápida de las lesiones intraepiteliales y del CCU que el resto de tipos oncogénicos. Se halla en el 3,2% de pacientes con citología normal, y su prevalencia aumenta con la severidad de la lesión subyacente: 27,6% en CIN I, 39,8% en lesiones CIN II, 58,2% en CIN III y en el 60% de los CCU<sup>(1)</sup>.

Aunque los genotipos 16 y 18 han sido clásicamente etiquetados como los tipos más oncogénicos, en las últimas décadas se ha es-

tudiado sobre la prevalencia y virulencia de otros genotipos virales.

En la figura 1 se muestra la carga de enfermedad oncológica atribuible a VPH en diferentes localizaciones del área anogenital y en cabeza y cuello. Se refleja que casi la totalidad de las neoplasias del cérvix uterino se atribuyen al VPH (99%), lo cual también sucede en la zona anal (85%). En la vagina y en la vulva la asociación es de un 70% y 40% respectivamente, mientras que en el pene la mitad de las neoplasias serían secundarias al VPH. Respecto a los cánceres de cabeza y cuello, la causalidad sería de un 38%.

En la figura 2 también se muestra la fracción de cáncer atribuible a los genotipos virales VPH 16-18, siendo los tipos virales más frecuentes en todas las localizaciones. Destaca que la inmensa mayoría de las neoplasias anales y los cánceres de cabeza y cuello secundarios al VPH se desarrollan por estos genotipos, el 87% y el 84,9% respectivamente. En cérvix, pene y vulva la asociación a los genotipos 16-18 se objetiva en > 70% de los cánceres VPH positivos (70,8%, 70,2% y 72,6% respectivamente). En la vagina la fracción de los genotipos 16-18 atribuible a cáncer por VPH sería algo menor (63,7%)<sup>(2-5)</sup>.

**Carga viral.** La utilidad de la medida de carga viral como factor pronóstico se está debatiendo y hay afirmaciones muy dispares en lo que respecta a su valor clínico. Los estudios que han demostrado asociación entre la carga viral y el aumento de riesgo de CCU resultan insuficientes y en la actualidad la presencia de una baja carga viral no debe considerarse excluyente de lesión grave. Además, en las lesiones preneoplásicas leves adquiridas recientemente también se detecta una alta carga viral y lo mismo ocurre con las verrugas genitales.



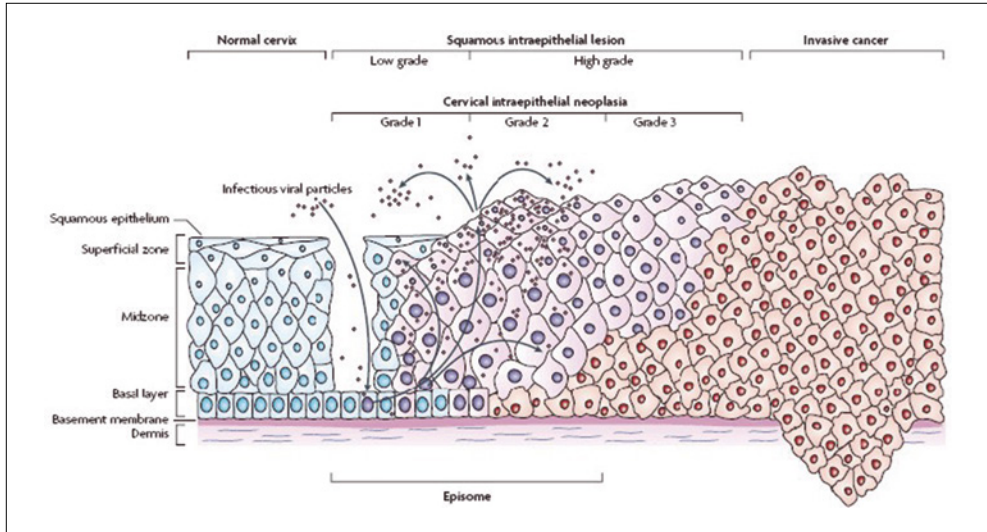


FIGURA 1. Representación esquemática de la infección por VPH en la mucosa cervical y las potenciales lesiones escamosas intraepiteliales (Fuente: S. de Sanjosé et al. The natural history of papillomavirus infection. Best Practice & Research Clinical Obstetrics and Gynaecology, 2018).

**Integración viral.** La integración del ADN viral en el ADN del huésped parece ser crucial en la transformación maligna. Sin embargo, existe un porcentaje de lesiones tumorales en las que o no se ha demostrado integración o bien coexisten las formas episomal e integrada.

**Infecciones múltiples por VPH.** Parece que las infecciones múltiples por VPH incrementan el riesgo de persistencia del virus y pueden contribuir a la progresión de la displasia cervical<sup>(6)</sup>. Las lesiones de bajo grado suelen ser causadas por un solo virus, mientras que en las lesiones de alto grado es más frecuente observar infecciones por varios genotipos.

#### Cofactores del huésped/conductuales

Además de las características virales, existen otros factores que pueden modificar la historia natural de la infección por VPH, promoviendo la persistencia viral o reforzando su oncogenicidad, favoreciendo así la progresión a una lesión intraepitelial cervical o a CCU<sup>(7)</sup>. Entre los factores de progresión-regresión destacan:

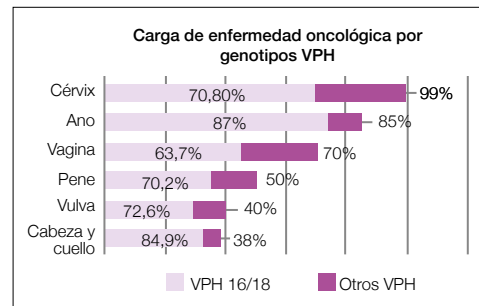


FIGURA 2. Riesgo de cáncer por VPH en diferentes localizaciones; fracción atribuible a VPH 16-18 (S. de Sanjosé et al. Lancet Oncology, 2010; L. Alemany et al. International Journal of Cancer, 2015; L. Alemany et al. European Urology, 2016; X. Castellsagué et al. Journal of the National Cancer Institute, 2016).

**Tabaco.** El tabaquismo de larga evolución produce un estado de inmunosupresión local que dificulta el aclaramiento viral. Además, la nicotina y cotinina, y los carcinógenos que contiene el humo del tabaco como los benzopirenos, tienen una acción directa y nociva en el ADN celular.

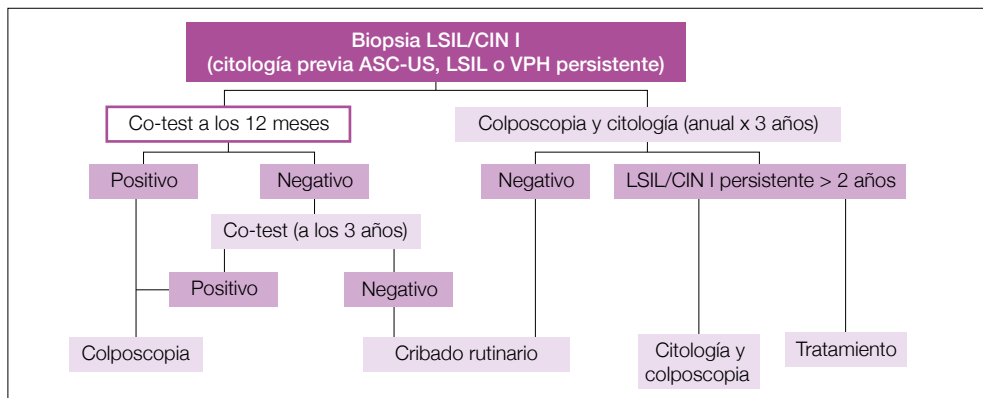


FIGURA 3. Manejo de CIN I precedido de alteraciones citológicas leves (Fuente: AEPCC guía. Prevención del Cáncer de Cuello de Útero, 2014).

**Infección por el virus de la inmunodeficiencia humana (VIH).** Esta infección se ha considerado como cofactor asociado al riesgo de desarrollar CCU. La inmunosupresión producida por el VIH, y no el virus en sí mismo, es la responsable del incremento de riesgo de progresión. Un reciente metaanálisis muestra que las pacientes que cumplen correctamente los tratamientos antirretrovirales reducen el riesgo de adquisición de VPH, así como la incidencia de lesiones intraepiteliales y su progresión<sup>(8)</sup>.

**Multiparidad.** Se ha sugerido que los niveles elevados de estrógenos y especialmente progesterona durante el embarazo son los responsables de la alteración de la unión escamocolumnar, manteniendo la zona del exocérnix muchos años expuesta al VPH y contribuyendo a la persistencia y progresión de las lesiones intraepiteliales y cáncer. Otro posible mecanismo es la inmunosupresión ligada al embarazo que podría aumentar el papel del VPH en la carcinogénesis<sup>(9)</sup>.

**Contraceptivos hormonales.** La toma de esta terapia hormonal durante más de 5 años parece incrementar hasta 3-5 veces el riesgo de lesiones preneoplásicas en cérvix y de CCU. Se desconoce el mecanismo por el cual se produciría este efecto, pero se cree que la influencia hormonal podría potenciar la expresión de determinados genes del VPH<sup>(10)</sup>. Sin embargo, el riesgo dismi-

nuye 5-10 años después del cese del uso del método.

Según la guía de la Asociación Española de Patología Cervical y Colposcopia (AEPCC) las mujeres infectadas por VPH, usuarias a largo plazo de contraceptivos hormonales, deben ser informadas de que los beneficios derivados del uso del tratamiento hormonal generalmente exceden los riesgos. Así, los profesionales de la salud deben tener en cuenta de forma individualizada su indicación, valorando todos los aspectos de la mujer y de la infección VPH.

**Coinfección.** La presencia de una infección cervical, especialmente las producidas por *Chlamydia trachomatis*, *Neisseria gonorrhoeae*, *virus Herpes simplex* o *Trichomonas vaginalis*, puede incrementar el riesgo de infección por VPH y secundariamente la posibilidad de neoplasia cervical<sup>(11)</sup>.

**Conducta sexual.** El inicio temprano de las relaciones sexuales y la promiscuidad sexual son factores que se asocian a mayor riesgo de exposición al VPH, y por tanto, a mayor riesgo de infección<sup>(12)</sup>.

**Preservativo.** Diversos estudios *in vitro* muestran que los preservativos son una barrera impermeable para el paso de patógenos. Por ello, son métodos que ofrecen protección frente a las ITS como el VIH o el VPH. Sin embargo, la protección

observada en los estudios *in vitro* es muy superior a la observada clínicamente, ya que el grado de protección depende del cumplimiento y de un uso adecuado, lo que hace difícil estimar sus efectos en condiciones de práctica real. Pero en general, se estima que la disminución de riesgo de infección es aproximadamente del 60-70%<sup>(13)</sup>.

En personas infectadas por VPH, un uso correcto y consistente del preservativo reduce el riesgo de progresión de las lesiones y favorece el aclaramiento del virus, así como la regresión de las lesiones.

**Dispositivo intrauterino (DIU) de cobre.** Según la guía de la AEPPC, el DIU de cobre puede disminuir el riesgo de progresión de una lesión causada por VPH a CCU, favoreciendo el aclaramiento viral, cuando se compara con usuarias de DIU hormonal. Pero, según las recomendaciones de la Faculty of Sexual and Reproductive Healthcare of The Royal College of Obstetricians and Gynaecologist del Reino Unido del año 2018, la evidencia científica actual carece de calidad suficiente para establecer un cambio de recomendaciones. Así, exponen que dentro de los efectos no contraceptivos del DIU no se puede incluir, de momento, la prevención de CCU.

**Predisposición genética.** Parece que varios perfiles genéticos del sistema HLA y polimorfismos en el gen p53 predisponen al desarrollo del CCU. Además, la predisposición genética podría favorecer la integración del ADN vírico en el ADN celular, lo que favorecería la oncogénesis.

**Microbiota vaginal.** En los últimos años ha despertado interés el estudio de la relación entre la microbiota vaginal y el riesgo de persistencia viral y progresión lesional. Diversos trabajos analizan el papel que podrían desempeñar las distintas especies de *Lactobacillus* en el aclaramiento del VPH<sup>(14)</sup>. Sin embargo, a día de hoy, no existe evidencia suficiente que permita establecer una clara relación entre estos factores en la historia natural del VPH.

## HISTORIA CLÍNICA Y ANAMNESIS

Mujer de 30 años que es remitida a la Unidad de Patología Cervical del Hospital Universitario

Basurto (HUB) por una alteración citológica del tipo LSIL.

La paciente no presenta ningún antecedente familiar ni antecedentes médico-quirúrgicos de interés cuando acude a nuestra unidad. Nos indica que no sigue ningún tratamiento habitual y que es fumadora social.

Respecto a los antecedentes ginecoobstétricos, se trata de una mujer nuligesta, con un patrón menstrual regular. No presenta antecedente de otras ITS y tiene una pareja estable. Respecto al método anticonceptivo, utiliza tratamiento hormonal oral.

Se confirma que la paciente presenta un cribado previo adecuado para el CCU y no está vacunada frente al VPH.

## EXPLORACIÓN FÍSICA Y PRUEBAS COMPLEMENTARIAS

La exploración ginecológica de la paciente resulta normal y se descartan otras ITS con la toma de cultivos genitales y realización de serologías.

Posteriormente, ante el diagnóstico de LSIL citológico, se realiza una colposcopia. Esta prueba resulta adecuada y la paciente presenta una ZT tipo1, objetivándose una lesión compatible con cambios grado 1. Tras la toma de una biopsia exocervical con la pinza de Schumacher, se identifica una lesión histológica del tipo CIN I (*cervical intraepithelial neoplasm grade I*).

## TRATAMIENTO Y EVOLUCIÓN

Ante un resultado histológico de CIN I precedido por una alteración citológica leve (LSIL) y según las últimas recomendaciones de la AEPPC en la guía de Prevención de Cáncer de Cuello Uterino 2014, se indica un control a los 12 meses con citología y determinación de VPH, debido a la alta probabilidad de regresión espontánea de la lesión. El tratamiento se reservaría para casos persistentes durante 2 o más años, aunque también se permite continuar realizando seguimiento mediante co-test anual (Fig. 3).

Además, se indica a la paciente la deshabituación tabáquica y el uso consistente del pre-

servativo. Se explica el vínculo entre la toma de anticoncepción hormonal y la infección por VPH. Así mismo, se recomienda la vacunación frente al VPH, así como un estilo de vida saludable.

En el plazo de un año la paciente regresa a nuestra unidad y nos indica que ha dejado de fumar, que suspendió el tratamiento contraceptivo hormonal y que utiliza el preservativo de manera consistente con su pareja estable. Así mismo ha completado la vacunación frente al VPH con Gardasil 9.

Los resultados del co-test nos indican la persistencia de la alteración citológica LSIL y del VPH. Ante estos resultados, se repite la colposcopia, objetivándose nuevamente cambios grado 1. Se realiza nueva toma para estudio histológico exocervical, confirmándose la persistencia del CIN I.

Ante estos hallazgos, se explica a la paciente que en ocasiones la eliminación viral se alarga en el tiempo y que le recomendamos un nuevo control citológico en el plazo de un año. Así mismo, explicamos la posibilidad del tratamiento con Papilocare® gel vaginal.

En el siguiente control, se confirma la eliminación del VPH, así como la regresión de la alteración citológica previa. Ante la resolución de la infección viral y la ausencia de alteraciones citológicas, la paciente es dada de alta de nuestra unidad, recomendándose controles en su ginecólogo ambulatorio.

## DIAGNÓSTICO FINAL

Resolución de CIN I.

## DISCUSIÓN Y DESCRIPCIÓN DE LA IMPORTANCIA DEL CASO

Aunque la mayoría de las infecciones por VPH son transitorias y se eliminan en un año, hay un porcentaje de pacientes en las que esta infección persiste, lo cual sería el principal factor de riesgo para presentar una lesión preneoplásica y un CCU posterior. Evitar esta persistencia viral hace que las posibilidades de que las pacientes tengan lesiones progresivas disminuya, de ahí la impor-

tancia de establecer estrategias para modificar los cofactores del huésped que están implicados en la carcinogénesis cervical. Entre estas variables destaca la microbiota vaginal. Preparados como el Papilocare® gel vaginal pueden ser estrategias para evitar la persistencia del VPH.

## BIBLIOGRAFÍA

1. Guan P, Howell-Jones R, Li N. Human papillomavirus types in 115,789 HPV-positive women: a meta-analysis from cervical infection to cancer. *Int J Cancer*. 2012;131(10):2349-59.
2. de Sanjosé S, Quint WG, Alemany L, Geraets DT, Klaustermeier JE, Lloveras B. Human papillomavirus genotype attribution in invasive cervical cancer: a retrospective cross-sectional worldwide study. *Lancet Oncol*. 2010;11:1048-56.
3. Alemany L, Saunier M, Alvarado-Cabrero I, Quirós B, Salmerón J, Shin HE, et al. Human papillomavirus DNA prevalence and type distribution in anal carcinomas worldwide. *International Journal of Cancer*. 2015;136:98-107.
4. Alemany L, Cubilla A, Halc G, Kasamatsu E, Quirós B, Masferrer E, et al. Role of Human Papillomavirus in Penile Carcinomas Worldwide. *European Urology*. 2016;69:953-61.
5. Castellsagué X, Ault KA, Bosch FX, Brown D, Cuzick J. Human papillomavirus detection in cervical neoplasia attributed to 12 high-risk human papillomavirus genotypes by region. *Papillomavirus Res*. 2016 Dec;2:61-69. doi: 10.1016/j.pvr.2016.03.002.
6. Fife KH, Cramer HM, Schroeder JM, Brown DR. Detection of multiple human papillomavirus types in the lower genital tract correlates with cervical dysplasia. *J Med Virol*. 2001;64:550-9.
7. Castellsagué X, Muñoz N. Cofactors in human papillomavirus carcinogenesis-role of parity, oral contraceptives, and tobacco smoking. *J Natl Cancer Inst Monogr*. 2003;31:20-28.
8. Kelly H, Weiss HA, Benavente Y. Antiretroviral therapy, high-risk human papillomavirus, cervical intraepithelial neoplasia and invasive cervical cancer: a systematic review and meta-analysis. *The Lancet HIV*, 2017.
9. Roura E, Travier N, Waterboer T, De Sanjose S, Bosch X, Pawlita M. The influence of hormonal factors on the risk of developing cervical cancer and pre-cancer: Results from the EPIC cohort. *PLoS One*, 2016.

10. Muñoz N, Castellsagué S, de González AB, Gissmann L. HPV in the etiology of human cancer. *Vaccine*. 2006;24(3):1-10.
11. Campion M. Preinvasive disease. Berek and Hacker's *Gynecologic Oncology*, 3th Edition, 2000.
12. Moscicki AB, Hills N, Shiboski S, Powell K, Jay N, Janson E, et al, «Risks for incident human papillomavirus infection and low-grade squamous intraepithelial lesion development in young females», *JAMA*. 2001;285:2995-3002.
13. Minnis AM, Padian NS. Effectiveness of female controlled barrier methods in preventing sexually transmitted infections and HIV: current evidence and future research directions. *Sex Transm Infect*, 2005;81:193-200.
14. Brotman RM, Shardell MD, Gajer P. Interplay between the temporal dynamics of the vaginal microbiota and human papillomavirus detection. *J Infect Dis*. 2014;210(11):1723-33, 2014.

# REGRESIÓN DE LESIÓN INTRAEPITELIAL DE BAJO GRADO PERSISTENTE EN PACIENTE JOVEN

DR. PEDRO MIGUEL EGÚEZ MACÍAS

Hospital Materno Infantil Perpetuo Socorro, Badajoz

## RESUMEN

Paciente de 27 años que cursa de forma repetida con pruebas de citología de lesión intraepitelial de bajo grado, con necesidad de tratamiento activo para su resolución.

**PALABRAS CLAVE:** LIEBG persistente. Citología. Colposcopia. *Coriolum versicolor*.

## HISTORIA CLÍNICA

Se trata de una paciente de 27 años, sin antecedentes de interés. Es nuligesta, no utiliza métodos anticonceptivos y presentó ya un resultado de citología “negativo para lesión intraepitelial” hace dos años. Ha tenido dos parejas sexuales en su vida. Actualmente, tiene una relación con pareja estable y se encuentra asintomática. La paciente acude a su matrona en 2015 para realización de citología de rutina para el cribado de cáncer de cuello uterino. En dicha citología presenta un resultado de “lesión intraepitelial de bajo grado”.

## EXPLORACIÓN FÍSICA Y PRUEBAS COMPLEMENTARIAS Y DIAGNÓSTICO DIFERENCIAL

La paciente presenta a la exploración ginecológica genitales externos normales. A la especuloscopia, el cervix está bien epitelizado, macroscópicamente normal, rosado. Tras observar la normalidad del examen físico y que la paciente se encontraba asintomática, se decide realizar un control colposcópico de la paciente de forma extraclínica, observando hallazgos dentro de la normalidad.

## TRATAMIENTO Y EVOLUCIÓN

Al año (en 2016), presenta asimismo un resultado citológico de similares características al previo (lesión intraepitelial de bajo grado) por lo que se realiza colposcopia con hallazgos descritos como dentro de la normalidad (no se disponen de fotografías ya que esta colposcopia fue realizada en centro privado), por lo que nuevamente se decide realizar control anual.

En 2017 presenta nuevamente en la citología descrita como “lesión intraepitelial de bajo grado”, por lo que nuevamente se realizó colposcopia, con una “zona de transición tipo I, colposcopia grado I”, observándose las imágenes de la figura 1, por lo que se sugirió nuevo control citológico dentro de un año.

En 2018 se repiten los resultados similares, presentando en la citología una “lesión intraepitelial de bajo grado” y se realiza nuevamente una colposcopia, en la que se observa una “zona de transición tipo I, con hallazgos normales” (Fig. 2).

En 2019 la paciente nuevamente se realiza control citocolposcópico. En la citología vuelve a tener un resultado de “lesión intraepitelial de bajo grado” y esta vez se realiza un co-test (valoración de citología y determinación de VPH de alto ries-

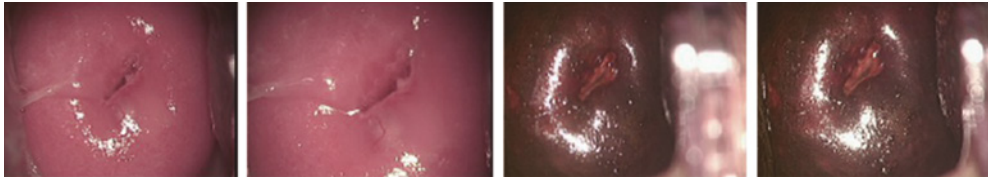


FIGURA 1. 2017: zona de transición tipo I, colposcopia grado I.

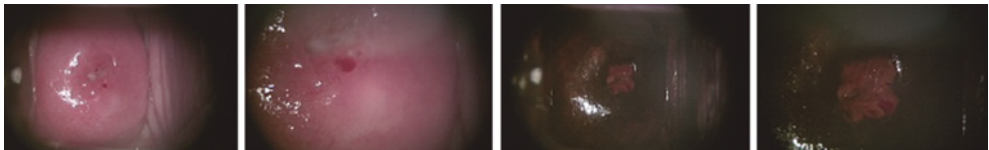

FIGURA 2. 2018: zona de transición tipo I, con hallazgos normales.

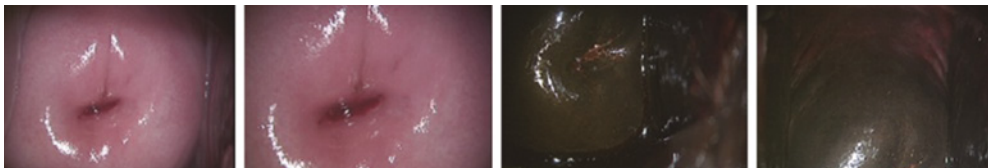


FIGURA 3. 2021: ZT tipo 2, con espectroscopia normal. Test de Schiller Lugol positivo, y vaginoscopia normal (hallazgos normales).

go), determinando que la paciente presentaba persistencia de VPH serotipo 53. En esa visita a la paciente se le realizó crioterapia.

En septiembre de 2020 la paciente se somete nuevamente a un control citológico tras la crioterapia y presenta nuevamente una “lesión intraepitelial de bajo grado” con VPH de alto riesgo +. En ese momento se le propone a la paciente realizar control a los 6 meses con citología y colposcopia, realizando previamente tratamiento con gel de aplicación vaginal a base de *Coriolus versicolor* en pauta de 21 días consecutivos y a días alternos los restantes 5 meses.

En marzo de 2021 se realiza nuevo control citológico presentando un resultado “negativo para lesión intraepitelial”. También se realiza control colposcópico observándose “ZT tipo 2, con espectroscopia normal, test de Schiller Lugol positivo y vaginoscopia normal (hallazgos normales) (Fig. 3).

## DIAGNÓSTICO FINAL

Paciente con persistencia de lesión intraepitelial de bajo grado a causa de VPH, ya resuelto en la actualidad.

## DISCUSIÓN Y DESCRIPCIÓN DE LA IMPORTANCIA DEL CASO

En nuestro medio, el VPH es un virus que afecta a más del 80% de la población sexualmente activa. Es causante de lesiones a nivel del cuello uterino, empezando de forma escalonada desde lesiones intraepiteliales de bajo grado hasta cánceres de origen cervical invasivos.

Dentro de los diferentes serotipos de VPH, existen serotipos de alto y de bajo riesgo oncológico. Los serotipos de mayor riesgo oncológico son el 16 y el 18, causantes del 70% de las lesiones cervicales invasivas y otros 10 tipos explican el 25-35% de los casos restantes<sup>(1,2)</sup>.

La mayoría de pacientes afectadas con el VPH no desarrollan ningún tipo de lesión cervical y se producirá un aclaramiento del virus dentro de los dos primeros años desde el contagio. Entre las pacientes que sí desarrollan algún tipo de lesión, si esta lesión es de bajo grado, la mayoría (aproximadamente el 80%) también aclararán el virus y la lesión regresará de forma espontánea. Existen pacientes en las que la lesión se vuelve persistente por falta de aclaramiento del virus y por ende tiene un potencial riesgo de progresión hacia una lesión maligna del cuello uterino<sup>(1)</sup>.

Se escogió un caso clínico en el que la paciente no presentó aclaramiento inicial del virus y permaneció presente durante más de 7 años, perpetuando una lesión de bajo grado. Al 7º año de control citológico y colposcópico, se observó que la paciente presentó regresión de la lesión y negatividad para la detección del VPH de alto riesgo.

Esta presentación de caso trata sobre una paciente de 27 años que desde 2015 (y de forma reiterada en sus controles) presenta en la citología una lesión cervical de bajo grado (LIBG) a causa del virus del papiloma humano (VPH). La paciente presenta controles colposcópicos y citológicos de forma periódica sin aclaramiento del VPH, hasta que en septiembre de 2020 empieza a usar un gel de aplicación vaginal a base de *Coriolus versicolor* con pauta de 21 días seguidos y los siguientes 5 meses a días alternos. En marzo de 2021, en el control citocolposcópico, la paciente presenta resultado en citología de "negativo para lesión intraepitelial" y colposcopia con hallazgos dentro de la normalidad.

En esta paciente se puede ver que la lesión se presenta de forma reiterada y sin mejoría durante varios años. La lesión presentada por la paciente, a pesar de ser persistente, no evoluciona a otro tipo de lesión más grave ni a un cáncer de cuello uterino.

La paciente es derivada a control colposcópico, encontrándose de forma reiterada en distintos controles diversos hallazgos que de forma general son o bien normales o bien de bajo grado, por lo

que únicamente requiere seguimiento con controles periódicos hasta que finalmente la paciente presentó regresión de las lesiones tras el uso de gel de aplicación vaginal a base de *Coriolus versicolor*, y lo que le resta a la paciente es continuar solo con controles citológicos o de co-test para valorar la persistencia del virus.

La importancia de este caso clínico es abrir el debate sobre si esta paciente fue tratada adecuadamente desde el inicio solo proponiendo controles citocolposcópicos o si más tempranamente se pudo haber manejado la lesión intraepitelial de forma activa<sup>(3)</sup>. En la revisión del caso encontramos actuaciones no congruentes con las guías actuales del manejo de este tipo de lesiones, como, por ejemplo, el no derivar a control colposcópico a la paciente en su primera citología.

La importancia del caso también radica en demostrar que si bien la mayoría de pacientes que tienen VPH lo aclaran de forma espontánea, existe un porcentaje de pacientes que no lo hacen y es más, el virus empieza a causar lesión a nivel cervical. Al empezar las lesiones, es muy importante el control de la paciente para observar si las lesiones progresan o no<sup>(4)</sup>. *A priori*, esta paciente se manejó de forma conservadora solo con controles. Sin embargo, al presentar varios controles positivos para lesión intraepitelial, se decidió un manejo más activo desde proponerle crioterapia hasta el uso de gel de aplicación vaginal a base de *Coriolus versicolor*, observándose una negativización de su lesión en 2021. Lo último corrobora los resultados positivos de ciertos tratamientos activos contra este tipo de lesiones<sup>(5)</sup>.

## BIBLIOGRAFÍA

1. Oncoguía SEGO: Prevención del cáncer de cuello de útero. Guías de práctica clínica en cáncer ginecológico y mamario. Publicaciones SEGO
2. Andía D, Castro M, de la Fuente J, Hernández JJ, et al. AEPCC-Guía: COLPOSCOPIA. ESTÁNDARES DE CALIDAD. Publicaciones AEPCC. 2018; pp: 1-80. Octubre 2014.
3. Ciavattini A, Clemente N, Tsiroglou D, Sporacordevole F, Serri M, Delli Carpini G, et al. Follow up in



- Women with Biopsy Diagnosis of Cervical Low-Grade Squamous Intraepithelial Lesion (LSIL): How Long Should It Be? *Archives of Gynecology and Obstetrics*, vol. 295, no. 4, 2017, pp. 997–1003., doi:10.1007/s00404-017-4335-7.
4. Rojas C, Licette P. Persistencia de las lesiones intraepiteliales de bajo grado en el HREGB, enero a diciembre 2018. Universidad San Pedro. Perú. Junio 2020.
  5. Serrano L, Lopez A, Gonzalez S, Palacios S, Dexus D, Centeno-Mediavilla C. Efficacy of a Coriolus Versicolor–Based Vaginal Gel in Women With Human Papillomavirus–Dependent Cervical Lesions: The PALOMA Study. *Journal of Lower Genital Tract Disease*. 2021;25(2):130-136., doi:10.1097/lgt.0000000000000596.

# REMISIÓN COMPLETA DE LESIÓN HSIL-CIN II TRAS TRATAMIENTO CON GEL VAGINAL REEPITELIZANTE DE LA ZONA DE TRANSFORMACIÓN CERVICAL

**DRA. LARA COLOMÉ CEBALLOS**

*Hospital de Tortosa Verge de la Cinta, Tortosa*

## RESUMEN

Paciente en lista de espera para conización cervical por HSIL CIN II, se decide mientras tratamiento con Papilocare® gel vaginal y presenta en pieza de conización remisión completa de la lesión.

**PALABRAS CLAVE:** VPH. HSIL. Displasia alto grado.

## HISTORIA CLÍNICA

Paciente de 30 años de edad.

Intervenida quirúrgicamente de salpinguectomía laparoscópica por gestación ectópica, dos fibroadenomas mamarios.

Alérgica a la penicilina.

Antecedente patológico de quiste de ovario benigno en seguimiento ecográfico. Antecedentes personales: médico de familia, no fumadora, no pareja estable, uso de preservativo, no vacunada contra el VPH.

## EXPLORACIÓN FÍSICA Y PRUEBAS COMPLEMENTARIAS

**Junio 2018.** Paciente que acude para revisión ginecológica donde se objetiva CCV negativa con VPH positivo NO16/NO18. Se interpreta como infección reciente por la historia personal de la paciente.

Se indica vacunación con Gardasil 9.

**Junio 2019.** Se repite control al año, objetivándose CCV HSIL CIN II con VPH positivo NO16/NO18. Se realiza una colposcopia observándose: colposcopia adecuada, ZT tipo 3,

acidofilia leve en todo el borde de OCE, no zonas Lugol negativo, se realiza biopsia a las 12 h obteniéndose resultado de HSIL CIN II.

## DIAGNÓSTICO DIFERENCIAL

Displasia cervical de alto grado por infección reciente vs infección progresiva.

## TRATAMIENTO Y EVOLUCIÓN

**Septiembre 2019.** Se ofrece control evolutivo estricto a los 6 meses por paciente joven y posibilidad de control vs conización cervical. La paciente prefiere conización cervical, firma CI y se incluye en lista de espera.

Mientras tanto se indica tratamiento con Papilocare® gel vaginal hasta intervención quirúrgica.

**Enero 2020.** Se realiza conización cervical tipo Iletz con asa semicircular y cubo endocervical por ZT tipo 3, obteniéndose ambas piezas negativas para displasia y márgenes libres.

**Junio 2020.** Acude para control post-IQ: CCV negativa y VPH negativo.

**Junio 2021.** Acude para control, CCV negativa y VPH negativo.

**DIAGNÓSTICO FINAL**

Infección resuelta de VPH alto grado nº 16/  
nº18.

**DISCUSIÓN Y DESCRIPCIÓN DE LA  
IMPORTANCIA DEL CASO**

La importancia del caso radica en que con la aplicación del gel reepitelizante de la zona de transición se observa resolución de las lesiones y de la infección en la pieza quirúrgica.

# USO DEL GEL VAGINAL PAPILOCARE® PARA EL TRATAMIENTO DE VERRUGAS VAGINALES POR VPH: A PROPÓSITO DE UN CASO

**DRA. ELGA LÓPEZ GONZÁLEZ**

*Hospital General Juan Ramón Jiménez, Huelva*

## RESUMEN

El cáncer de cérvix es el segundo cáncer en las mujeres a nivel mundial, cuya causa necesaria es la infección persistente por el virus del papiloma humano (VPH) de alto riesgo. La incidencia en España de infección por VPH en mujeres entre 18 y 65 años es del 14,3%, siendo la prevalencia más elevada en el subgrupo de 18-25 años. La persistencia de la infección más de 6 meses se relaciona con una mayor edad, coinfección múltiple y determinados tipos oncogénicos.

Los condilomas, también conocidos como verrugas genitales o condilomas acuminados, son lesiones benignas causadas por la infección del VPH. Actualmente, se considera una de las infecciones de transmisión sexual más frecuente, de ahí la importancia de su diagnóstico y tratamiento.

**PALABRAS CLAVE:** Condilomas. Verrugas. VPH.

## HISTORIA CLÍNICA

Paciente de 30 años, sin antecedentes de interés y nuligesta. Derivada desde Atención Primaria a consulta de Patología Cervical por citología ASCUS con infección de VPH positivo a 18 y 31. No hábitos tóxicos.

## EXPLORACIÓN FÍSICA Y PRUEBAS COMPLEMENTARIAS Y DIAGNÓSTICO DIFERENCIAL

Se objetiva a la exploración condilomatosis vulvar y perineal, vagina con lesiones excrecentes en fondo de saco y leucorrea inespecífica. Se realiza colposcopia con visualización adecuada. ZT 2. Ácido acético y Lugol sin alteraciones en el exocervix, pero a nivel de fondo de saco numerosas excrecencias acetoblancas sugestivas de condilomas. Se toma biopsia representativa con resultado anatomopatológico de condiloma.

## TRATAMIENTO Y EVOLUCIÓN

La paciente refiere que antes de llegar a la unidad, ha estado en tratamiento con té verde,

aldara y podofilotoxina con respuesta parcial, y no desea tratamiento con crioterapia.

Ante el análisis del tratamiento previo se inicia imiquimod al 5% y después de 4 semanas de tratamiento no se observa variación de las lesiones. Por ello se decide plantear tratamiento con crioterapia externa asociado a Papilocare® gel genital externo (GGE) para mejorar evolución de las secuelas, y se cita a la paciente en un mes para valorar evolución y completar el tratamiento.

En cuanto a las lesiones de fondo de saco se inicia tratamiento con té verde impregnado en tampax vaginal, asociando tratamiento a Papilocare® gel vaginal.

En la valoración clínica al mes se objetiva desaparición de las lesiones condilomatosis.

Una vez desaparecidas las lesiones condilomatosis se indica a la paciente que complete tratamiento con Papilocare® hasta completar 6 meses.

La paciente acude a su control anual de co-test por infección viral, con resultado de citología normal y negatización de VPH.

## DIAGNÓSTICO FINAL

Una vez completado el tratamiento y desaparición completa de las lesiones objetivables de forma macroscópica, se mantiene tratamiento con Papilocare® vaginal para coadyuvancia a la eliminación de la infección viral. Al evidenciar la eliminación del mismo se cita a los 3 años según protocolo.

## DISCUSIÓN Y DESCRIPCIÓN DE LA IMPORTANCIA DEL CASO

El cáncer de cérvix es el segundo cáncer en frecuencia en las mujeres en todo el mundo debido a su elevada incidencia en los países en vías de desarrollo, y puede aparecer en edades más precoces que otros tipos de cánceres<sup>(1)</sup>.

Es causa necesaria para desarrollar cáncer de cérvix una infección persistente del virus del papiloma humano (VPH) de alto riesgo, cuya vía de transmisión es por contacto sexual. El cáncer de cérvix es una complicación poco habitual tras la infección viral, a pesar de la alta prevalencia de VPH en mujeres jóvenes<sup>(2)</sup>.

La incidencia en España de infección por VPH en mujeres entre 18 y 65 años es del 14,3%, siendo la prevalencia más elevada en el subgrupo de 18-25 años. La persistencia de la infección más de 6 meses se relaciona con una mayor edad, co-infección múltiple y determinados tipos oncogénicos. Se han secuenciado más de 80 tipos VPH, de los cuales 40 se han aislado en el tracto genital. Estos se clasifican en virus de bajo riesgo relacionados con los condilomas acuminados y de alto riesgo (VPH-AR) en relación con el cáncer de cérvix. Se utiliza la clasificación de la Agency for Research of Cancer (ARC) para los distintos tipos de VPH<sup>(3)</sup>.

Los VPH 16 y 18 son responsables de aproximadamente el 70% de los casos de cáncer de cuello uterino. El VPH 16 se encuentra en más de la mitad de los casos (54,6%) en todo

el mundo, mientras que el VPH 18 aparece en el 15,8%.

Los condilomas, también conocidos como verrugas genitales o condilomas acuminados<sup>(4)</sup>, son lesiones benignas causadas por la infección del virus del papiloma humano (VPH). Actualmente, se considera una de las infecciones de transmisión sexual más frecuente. Los tipos de VPH causantes de estas lesiones se denominan de “bajo riesgo oncogénico”<sup>(5)</sup>, es decir, no están relacionados con el cáncer. Sin embargo, hasta un tercio de las pacientes con condilomas tienen una co-infección por otros tipos de VPH de “alto riesgo oncogénico”

En el caso expuesto llama la atención la baja respuesta al tratamiento local actualmente protocolizado para el manejo de los condilomas y la buena respuesta tanto a nivel vulvar coadyuvante de la crioterapia, como a nivel vaginal, localización difícil de tratar y cuyo formato favorece la eliminación de las verrugas y eliminación viral, principal implicado en toda la patología cervical, de ahí su importancia.

## BIBLIOGRAFÍA

1. Gurumurthy M, Peevor R, Fiander A. Human papillomavirus update (including vaccination). *Obstetrics, Gynaecology & Reproductive Medicine*. Elsevier Ltd; 2013 Aug 1;23(8):231-7.
2. Forman D, de Martel C, Lacey CJ, Soerjomataram I, Lortet-Tieulent J, Bruni L, et al. Global burden of human papillomavirus and related diseases. *Vaccine*. 2012 Nov 20;30 Suppl 5:F12-23.
3. Erickson BK, Alvarez RD, Huh WK. Human papillomavirus: what every provider should know. *YMOB*. Elsevier Inc; 2013 Mar 1;208(3):169-75.
4. AEPCG-Guía: Condilomas acuminados. Publicaciones AEPCG, noviembre 2015.
5. Blomberg M, Friss S, Munk C, et al. Genital warts and risk of cancer: a Danish study of nearly 50000 patients with genital warts. *J Infect Dis*. 2012;205: 1544.

# APLICACIÓN DE GEL GENITAL EXTERNO CON *CORIOLUS VERSICOLOR* PARA EL ACLARAMIENTO DE LESIÓN CITOLÓGICA DEPENDIENTE DE VIRUS DE PAPILOMA HUMANO

DRA. CARMEN YELO DOCIO

MD Anderson Cancer Center, Madrid

## RESUMEN

El cáncer de cérvix es la tercera neoplasia más frecuente en mujeres de todo el mundo. El cribado de mujeres sanas mediante citología cervical de forma adecuada y mantenida ha conseguido reducir hasta un 80-90% la incidencia y mortalidad por cáncer de cuello de útero.

La atipia de células escamosas de significado incierto (ASCUS, *atypical squamous cells of undetermined significance*) se diagnostica en el 2-5% de las citologías. La prevalencia de infección por virus de papiloma humano (VPH) en estas mujeres oscila entre el 33-51%. La presencia de lesiones de alto grado en pacientes con citología ASC-US oscila entre el 5-12%, y la de cáncer de cérvix entre el 0,1-0,2%.

Paciente de 32 años nuligesta, sin antecedentes personales de interés asintomática.

Se realiza citología de cribado con hallazgo de ASC-US y tipificación de VPH identificándose VPH 59, VPH 58, VPH 52, VPH 51 positivos.

Según guías clínicas se realiza colposcopia. La evaluación colposcópica fue adecuada, con una zona de transformación tipo 1, y se evidenció un punteado fino en labio anterior procediendo a realizarse biopsia exocervical a las 12 horarias. El resultado de la biopsia fue lesión intraepitelial de bajo grado (LSIL) por lo que se propuso a la paciente iniciar tratamiento con gel vaginal de *Coriolus versicolor* y realizar un control a los 6 meses.

En el control semestral de la paciente se llevó a cabo de nuevo citología y tipificación de VPH, con resultado de citología normal pero persistencia de virus VPH de alto riesgo oncogénico no 16 ni 18. En la colposcopia se evidenció resolución de la lesión visible y que había sido susceptible de biopsia.

Se recomendó desde consulta continuar con tratamiento pautado a días alternos pudiendo descansar durante el período menstrual y en un nuevo control semestral se realizó de nuevo citología con tipificación VPH con resultado negativo en ambas pruebas, lo que confirmó resolución de la alteración citológica y aclaramiento del virus.

## BIBLIOGRAFIA

1. World Health Organization. Human papillomavirus (HPV) and cervical cancer. Available at: [https://www.who.int/news-room/fact-sheets/detail/human-papillomavirus-\(hpv\)-and-cervical-cancer](https://www.who.int/news-room/fact-sheets/detail/human-papillomavirus-(hpv)-and-cervical-cancer).
2. Dillner J, Rebolj M, Birembaut P, Petry KU, Szarewski A, Munk C, et al. Long term predictive values of cytology and human papillomavirus testing in cervical cancer screening: joint European cohort study. *BMJ*. 2008;337:a1754.
3. Bornstein J Bentley J Bösze P, et al. Colposcopic terminology of the International Federation for Cervical Pathology and Colposcopy. *Obstet Gynecol*. 2012;120:166-72.

# A PROPÓSITO DE UN CASO: LESIONES SECUENCIALES DE CAUSA VIRAL EN EL TRACTO GENITAL INFERIOR

**DRA. NÚRIA-LAIA RODRÍGUEZ MIAS**

*Hospital Quirón-Teknon, Barcelona*

## RESUMEN

Mujer de 42 años que durante el estudio y tratamiento por condilomatosis vulvar aparece una displasia cervical con determinación VPH+ .

**PALABRAS CLAVE:** Papilomavirus humano. Neoplasia intraepitelial cervical. Condiloma acumulado. Papilocare®.

## INTRODUCCIÓN

La infección por el virus del papiloma humano es considerada como la enfermedad de transmisión sexual más frecuente en el mundo<sup>(1,2)</sup>. Más de 200 subtipos de VPH han sido identificados. Alrededor de 30 están asociados a lesiones anogenitales intraepiteliales e invasoras, tanto en hombres como en mujeres<sup>(3,4)</sup>. Son especialmente importantes los subtipos donde el riesgo oncogénico es muy alto (16 y 18), sobre todo en cánceres ginecológicos y no ginecológicos.

En el cáncer de cuello uterino se han aplicado programas de cribado muy eficaces donde se ha reducido la incidencia y mortalidad en todo el mundo, pero la enfermedad no ha quedado erradicada<sup>(5)</sup>. Para prevenir este tipo de cáncer y otras lesiones precancerosas del tracto genital de la mujer se administra la vacuna del papiloma humano (VPH).

Los tipos 16, 18, 31, 33, 35, 45, 51, 52, 58 y 59 son de gran riesgo oncogénico y de mayor prevalencia, encontrándose en África y América Latina<sup>(4)</sup>. El subtipo más frecuente en el mundo es el 16, exceptuando los países de Indonesia y Argelia donde el VPH 18 es el más común<sup>(7,8)</sup>, y el VPH 45 se encuentra con alta frecuencia en África Occidental<sup>(6)</sup>. Los tipos 33, 39 y 59 son

los que más se concentran en Centroamérica y Sudamérica<sup>(3,6,7)</sup>.

La prevalencia máxima de VPH cervical estudiada por técnica de PCR (reacción en cadena de la polimerasa) se presenta entre los 20 y 25 años de edad<sup>(6,7)</sup>, el 10-20% de las mujeres VPH positivas en cérvix presentan alteraciones citológicas<sup>(6)</sup>; el 20% de las mujeres jóvenes sin actividad sexual presentan VPH en cérvix, y el 60% de las mujeres sexualmente activas<sup>(3, 6, 8)</sup>. Las mujeres con PAP negativo (prueba de Papanicolaou) presentan una prevalencia de VPH variable entre el 3,7-47,9% según método y población estudiada<sup>(6)</sup>; un 40-60% de los hombres cuyas parejas presentan VPH cervical tienen lesiones clínicas o subclínicas.

Existe evidencia que muestra que la infección por el virus del papiloma humano (VPH) es necesaria pero no suficiente para el desarrollo de lesiones precancerosas y cancerosas del cuello uterino. Solo una parte de los más de 200 subtipos de VPH conocidos hoy en día poseen un potencial oncogénico. De los 15 VPH de riesgo que afectan el cuello uterino, cinco (16, 18, 33, 31 y 45) están asociados con el riesgo más alto, siendo los subtipos 16 y 18 los causantes del 60% de CIN III y del 70% de los cánceres.

El VPH infecta la piel y algunas mucosas, presentando selectividad según tipo de VPH. Ingresa al epitelio a través de varios mecanismos: micro-trauma durante la relación sexual, contacto directo con piel y objetos infectados; en el embarazo y período perinatal es posible el paso ascendente y vertical, y el período de latencia es variable hasta su expresión clínica (meses a años).

La mayoría de las infecciones por VPH son transitorias y en casi el 90% de los casos se resuelven espontáneamente en 18-36 meses, en particular en el caso de los virus de menor riesgo. El 10% de las infecciones son persistentes e implican, por lo general, a los virus de mayor riesgo. Este "aclaramiento" viral es atribuible a la inmunidad innata local cuyos mecanismos exactos no se conocen completamente; sin embargo, esta inmunidad local es insuficiente para garantizar una protección permanente, por lo que son posibles nuevas infecciones por el mismo virus o por otro diferente.

La vacunación es la estrategia para prevenir las lesiones neoplásicas que produce el virus del papiloma humano. La vacuna tetravalente y nonavalente indicada en ambos sexos protege de las verrugas genitales, otras lesiones y cáncer de ano. El uso de preservativos reduce el contagio del VPH a un 60-70% de los casos debido al contacto de zonas genitales no cubiertas por el mismo. El cribado citológico, mediante la técnica de Papanicolaou, ha sido y es la estrategia fundamental para la detección precoz de lesiones preneoplásicas de cuello uterino. Ha contribuido de forma determinante en la reducción, en más de un 75%, de la morbilidad y mortalidad por cáncer de cérvix en las poblaciones en las que se realiza de forma sistemática y continuada.

La persistencia viral es el indicador más relevante de la lesión. Se han descrito diversos factores como marcadores virales de persistencia, en especial, la edad, la inmunosupresión, el tabaco, la infección por clamidia y la anticoncepción oral. Estos mismos factores son marcadores de riesgo para el cáncer de cuello uterino. La persistencia viral induce cambios morfológicos en las células.

Algunos de estos cambios, en particular las denominadas lesiones de bajo grado (LSIL), pueden mejorar o desaparecer por la instauración gradual de una inmunidad adaptativa natural. Las lesiones de alto grado (HSIL) se consideran de riesgo ya que pueden evolucionar a cáncer.

## HISTORIA CLÍNICA Y ANAMNESIS

Mujer de 42 años que acude para control rutinario citológico y ginecológico refiere lesiones y molestias en región genital, de unos meses de evolución.

### Anamnesis

La paciente acude a realizarse citología a su consulta de ginecología privada, por aparición de lesiones y molestias en genitales externos.

### Antecedentes personales

No alergias medicamentosas. Menarquia a los 12 años. No vacunada con vacuna papilomavirus. Antecedente de dos partos eutócicos vaginales. No usa métodos anticonceptivos ni de barrera porque su marido tiene la vasectomía y afirma pareja estable. No refiere otros antecedentes médico-quirúrgicos de interés.

## EXPLORACIÓN FÍSICA Y DIAGNÓSTICO DIFERENCIAL

### Exploración física

En los genitales externos se observan en cara interna de ambos labios menores y en zona de rafe genital lesiones papulosas, tres lesiones excrecentes, queratósicas de entre 5 mm a 15 mm, de color rosado y sin áreas sangrantes, ocasionando grandes formaciones a modo de coliflor (Fig. 1).

En la consulta ginecológica se procede a citología, determinación de VPH y biopsia de lesión verrugosa para la confirmación histológica mediante biopsia.

No fueron necesarias más pruebas complementarias, ya que habitualmente el diagnóstico de estas lesiones es clínico e histopatológico.



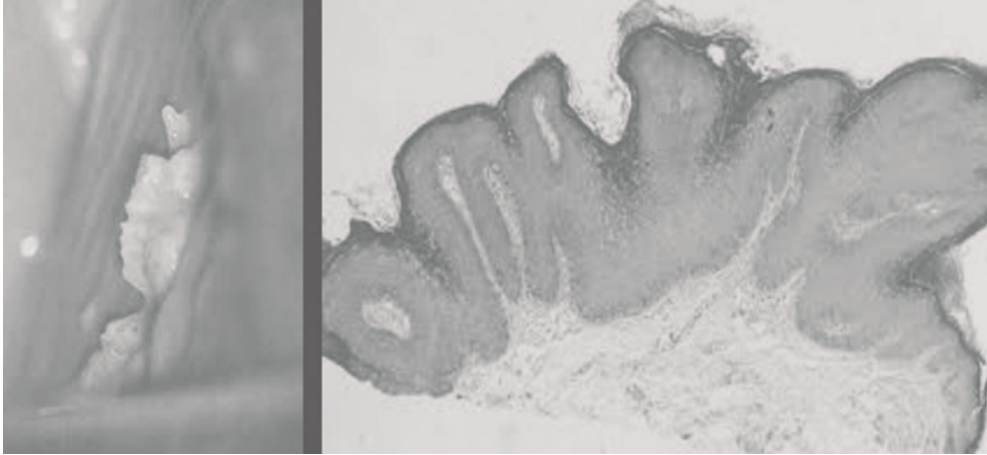


FIGURA 1. Condiloma acuminado vulvar.

### Diagnóstico diferencial

- Condilomas planos: que se presentan en la sífilis secundaria. Estas lesiones son de superficie plana y a veces erosiva y exudativa, en lugar de papilomatosa. En caso de dudas, el examen en campo oscuro revelará múltiples treponemas en las lesiones de origen sífilítico.
- Pápulas perladas del pene: variante anatómica no patológica que se observa en el 30-40% de los varones jóvenes generalmente en la corona del glande, o papilomatosis vestibular en introito y labios menores de mujeres. Es la entidad que más problemas de diagnóstico diferencial causa con los condilomas.
- Papulosis bowenoide: neoplasia intraepitelial de la región anogenital (pene, vulva, perianal), asociada a VPH 16, que se manifiesta como pápulas pequeñas, generalmente múltiples y a veces pigmentadas, más frecuente en adultos jóvenes o de edad media. Clínicamente pueden confundirse con verrugas vulgares, queratosis seborreicas o nevus melanocíticos<sup>(3)</sup>.

### TRATAMIENTO Y EVOLUCIÓN

El tratamiento para los condilomas acuminados no precisó de ningún tratamiento adicional

a excepción de su exéresis + biopsia que se realizó en la consulta, ya que la cirugía de las verrugas ofrece como ventaja la eliminación de las lesiones en un primer tiempo, con porcentajes de hasta un 90% de curación de los casos tratados.

Una vez obtenidos los resultados de la biopsia de la verruga que confirmaban el diagnóstico de condiloma, además, se obtuvo el resultado de la citología cervical de ASCUS y positividad por VPH 16 y 58. Motivo por el cual sí que se le recomendó la administración de la vacuna no-avalente del virus del papiloma humano y tratamiento coadyuvante con Papilocare® gel vaginal.

La evolución que ha presentado la paciente fue que inicialmente, en el control inmediato (3 meses) tras haber iniciado ambos tratamientos, la histopatología del Papanicolau y biopsia cervical cambió a CIN I. La revisiones posteriores a los 6 persistieron iguales pero el control a los 12 meses, y una vez finalizada la pauta de la vacuna pero aun siguiendo con el tratamiento local de Papilocare®, sigue sin complicaciones y con una citología de ASCUS.

### DIAGNÓSTICO FINAL

Condilomatosis vulvar y displasia cervical.

## DISCUSIÓN Y DESCRIPCIÓN DE LA IMPORTANCIA DEL CASO

Al igual que con todas las enfermedades de transmisión sexual, la abstinencia total sigue siendo la única forma garantizada en un 100% de evitar la transmisión del VPH. Los preservativos previenen efectivamente la infección con VPH, pero si a pesar de ello aparecen lesiones, el tratamiento de las mismas junto con un tratamiento coadyuvante tipo Papilocare® parece ofrecer un efecto barrera a la persistencia de la infección por VPH, facilitando la eliminación de este. A pesar de esto, debemos seguir adelante y continuar con la investigación del VPH, sobre todo en estas novedosas estrategias preventivas.

## BIBLIOGRAFÍA

1. Marès J, Barrio F. Virus del papiloma humano. En: Álvarez F, Arístegui J, Moreno D (eds). Vacunas en Pediatría. Manual de la AEP 2012. Madrid: Exlibris Ediciones SL; 2012. págs. 524-43. Actualización julio 2015 disponible en: <http://vacunasaep.org/documentos/manual/cap-42#1>.
2. Volkow P, Rubí S, Lizano M, Carrillo A: High prevalence of oncogenic human papillomavirus in the genital tract of women with human immunodeficiency virus. *Gynecol Oncol.* 2001; 82: 27-31.
3. Jastreboff A, Cymet T: Role of human papilloma virus in the development of cervical intraepithelial neoplasia and malignancy. *Rev Postgrad Med J.* 2002; 78:225-8.
4. Human Papillomavirus: Epidemiology and Clinical-Features of Related Cancer. En: Hudnall SD (ed.). *Viruses and Human Cancer.* New York: Springer-Science + Business Media; 2014. p. 199-228.
5. *Comprehensive cervical cancer control. A guide to essential practice.* Chapter 1. Background. 2nd ed. Geneva: WorldHealthOrganization; 2014.
6. Muñoz N: Human papillomavirus and cancer: the epidemiological evidence. *J Clin Virol.* 2000; 19:1-5.
7. Wieland U, Pfister H: Papillomavirus in human pathology: Epidemiology, pathogenesis and oncogenic role. Chapter 1. En: Gross G, Barrasso R. *Human Papilloma Virus Infection.* Alemania: Editorial Ullstein Mosby 1997; 1-16.
8. Muñoz N: Human papillomavirus and cancer: the epidemiological evidence. *J Clin Virol.* 2000; 19:1-5.
9. Barton SE, Maddox PH, Jenkins D, et al. Effect of cigarette smoking on cervical epithelial immunity: a mechanism for neoplastic change? *Lancet.* 1988;2:652-4.
10. Monsonego J, Madelenat H, Catalan F, Zerat L, Sastre X, Estrogen and progesterone receptors in Cervical HPV related lesions, *Int J Cancer.* 1991;48:533-539.

# TRATAMIENTO DE LA ECTOPIA CERVICAL SINTOMÁTICA CON GEL VAGINAL CON *CORIOLUS VERSICOLOR* EN MUJER PORTADORA DE VPH

DRA. NATALIA ABADÍA CUCHÍ

Hospital Clínico Universitario Lozano Blesa, Zaragoza

## RESUMEN

El virus del papiloma humano (VPH) es el agente causal de casi todas las neoplasias de cuello de útero y de sus lesiones precursoras. La infección por este virus tiene una alta incidencia durante los primeros años de vida sexual, aunque la mayoría son transitorias y se resuelven espontáneamente.

**PALABRAS CLAVE:** Virus del papiloma humano. Cribado. Colposcopia. Ectopia cervical.

## HISTORIA CLÍNICA

Mujer de 30 años G1P1 sin antecedentes de interés. Portadora de DIU levonogestrel desde hace un año.

## EXPLORACIÓN FÍSICA Y PRUEBAS COMPLEMENTARIAS

La paciente acude a la consulta de Patología Cervical por coitorragias de 4 meses de evolución. Cribado citológico correcto (última citología hace 3 años, no sospechosa). A la exploración se observa una marcada ectopia cervical (Fig. 1). En ese momento se tomó una muestra para realizar la detección de VPH.

## DIAGNÓSTICO DIFERENCIAL

Ectopia cervical vs neoplasia intraepitelial por infección por VPH.

## TRATAMIENTO Y EVOLUCIÓN

La detección del VPH fue positiva al serotipo 41. En la misma muestra se realizó una citología que fue no sospechosa. La colposcopia era

normal, por lo que no fue preciso obtener una biopsia.

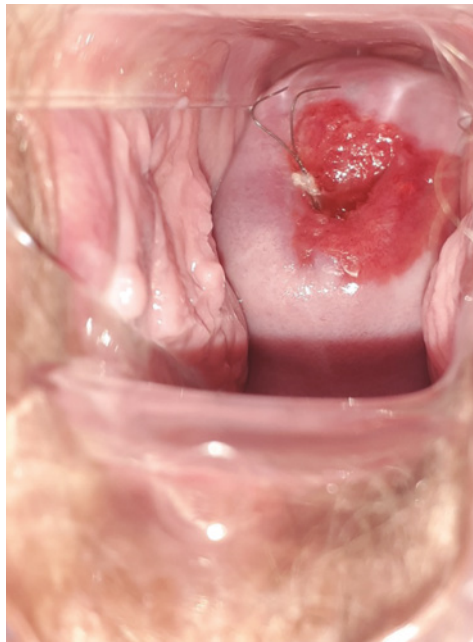
Se inició tratamiento con Papilocare® gel vaginal diariamente durante 21 días, y después a días alternos tras un período de descanso de 7 días. La paciente refirió mejoría de la sintomatología en un periodo de 3 meses. Un año después se repitió la toma para determinación de VPH, tal y como indica el protocolo de la Asociación Española de Colposcopia y Patología Cervical<sup>(1)</sup>, que fue negativa.

## DIAGNÓSTICO FINAL

Ectopia cervical en paciente portadora de VPH serotipo 41.

## DISCUSIÓN Y DESCRIPCIÓN DE LA IMPORTANCIA DEL CASO

La ectopia cervical es una condición benigna en la que las células glandulares del endocérnix están presentes en el ectocérnix. Normalmente es un hallazgo casual en hasta el 50% de las mujeres<sup>(2)</sup> y está relacionado con niveles altos de



**FIGURA 1.** La paciente tenía una florida ectopia que podría justificar por sí sola la clínica que presentaba.

estrógenos. Sus síntomas más comunes son la leucorrea no maloliente y el sangrado postcoital<sup>(2)</sup>, y solo requiere tratamiento si los síntomas afectan a la vida diaria de la paciente.

A pesar de su naturaleza normalmente benigna, el sangrado postcoital puede indicar la existencia de una neoplasia intraepitelial de cérvix (CIN). Hasta el 11% de las pacientes que consultan por este motivo tienen un cáncer de cuello uterino, y el riesgo aumenta cuanto mayor es la edad de la paciente que presenta un sangrado postcoital<sup>(3)</sup>. En un estudio realizado por Cohen et al.<sup>(4)</sup> en el año 2019, el 48,9% de las pacientes que consultaron por coitorragia requirieron biopsia cervical por cambios colposcópicos, de las cuales el 30,3% informaron de CIN I. El 0,7% de las mujeres que consultaron por coitorragia tenían una displasia de alto grado (CIN II o superior). Por lo tanto, la coitorragia debería ser tomada en cuenta como un factor de riesgo para displasias cervicales. En nuestro caso, el cribado de la pa-

ciente era correcto y la última citología se había tomado hace tres años, pero si la última citología se hubiese tomado hace menos de tres años se debería tomar igualmente una nueva muestra para realizar la determinación de VPH y se debería realizar una colposcopia en el caso de que el resultado fuera positivo.

Aunque la ectopia cervical se resuelve en casi todos los casos sin tratamiento, a veces es necesario intervenir si los síntomas son persistentes y molestos para la paciente. El tratamiento más empleado es la criocoagulación<sup>(5)</sup>, que además de ser un tratamiento efectivo para la ectopia sintomática, también está recomendado en pacientes con historia de esterilidad, ya que mejora la calidad del moco cervical<sup>(6)</sup>. Otros tratamientos son el láser de CO<sub>2</sub>, las microondas, los óvulos de ácido bórico y el tratamiento local con interferón alfa. Estos dos últimos, junto al gel vaginal con *Coriolus versicolor* tienen la ventaja de ser tratamientos poco agresivos para la paciente y cómodos de aplicar, ya que la paciente no necesita desplazarse hasta la consulta, si no que se pueden aplicar en el domicilio. Por esta razón, pueden ser un primer paso para el tratamiento de la ectopia cervical sintomática antes de pasar a otros tratamientos más agresivos.

## BIBLIOGRAFÍA

1. AEPCC. Oncoguía SEGO: Prevención del cáncer de cuello de útero. Guías de práctica clínica en cáncer ginecológico y mamario. Asoc Española Patol Cerv y Colposc. 2014;1:1-56.
2. Aggarwal P, Ben Amor A. Cervical Ectropion [Internet]. StatPearls. StatPearls Publishing; 2020 [cited 2021 Jun 14]. Available from: <http://www.ncbi.nlm.nih.gov/pubmed/32809544>.
3. Tarney CM, Han J. Postcoital Bleeding: A Review on Etiology, Diagnosis, and Management. 2014; Available from: <http://dx.doi.org/10.1155/2014/192087>.
4. Cohen O, Schejter E, Agzime R, Schonman R, Chodick G, Fishman A, et al. Postcoital bleeding is a predictor for cervical dysplasia. 2019; Available from: <https://doi.org/10.1371/journal.pone.0217396>.

5. Yildiz S, Alay I, Eren E, Karaca I, Gultekin G, Kaya C, et al. The impact of cryotherapy for symptomatic cervical ectropion on female sexual function and quality of life. *J Obstet Gynaecol (Lahore)* [Internet]. 2020 [cited 2021 Jun 14]; Available from: <https://pubmed.ncbi.nlm.nih.gov/33073648/>
6. Baram A, Paz GF, Peyser MR, Schachter A, Homonnai ZT. Treatment of cervical ectropion by cryosurgery: Effect on cervical mucus characteristics. *Fertil Steril* [Internet]. 1985 [cited 2021 Jun 14];43(1):86–9. Available from: <https://pubmed.ncbi.nlm.nih.gov/3838091/>

# APLICACIÓN DE GEL GENITAL CON *CORIOLUS VERSICOLOR* EN EL TRATAMIENTO DE VERRUGAS VULVARES Y LESIÓN CERVICAL INTRAEPITELIAL

DRA. ESTER MARTÍNEZ LAMELA

Hospital Universitario Infanta Leonor, Madrid

## RESUMEN

La infección genital por el virus del papiloma (VPH) es la infección de transmisión sexual más frecuente, siendo el agente causal de las neoplasias de cérvix y de sus lesiones precursoras basado en su persistencia. Otra de sus expresiones clínicas son los condilomas acuminados o verrugas genitales. Existen múltiples formas de presentación y extensión de las lesiones, con ausencia de una terapia única eficaz para todas las pacientes, lo que obliga a individualizar a la hora de elegir entre los distintos procedimientos disponibles.

## HISTORIA CLÍNICA Y ANAMNESIS

Mujer de 33 años.

Nuligesta sin enfermedades de interés.

No fumadora y con vacunación bivalente completa VPH.

Antecedente quirúrgico de conización cervical por lesión intraepitelial de alto grado con extirpación completa de la lesión.

## EXPLORACIÓN FÍSICA Y PRUEBAS COMPLEMENTARIAS

Acude a control semestral, con los siguientes hallazgos:

- Exploración: genitales externos con varias lesiones sobreelevadas, hiperpigmentadas, de unos 5 mm de extensión, localizadas a lo largo de ambos labios mayores. En entrada de introito una lesión aislada de 1 cm. Vagina y cérvix sin alteraciones.
- Colposcopia: adecuada. ZT tipo 2 con hallazgos normales. Vaginoscopia: normal.
- Citología satisfactoria para evaluación, cambios celulares sugestivos de lesión escamosa intraepitelial de bajo grado (LSIL).

- VPH genotipo 42, VPH genotipo 58 (alto riesgo oncog) y VPH genotipo 84.

## TRATAMIENTO Y EVOLUCIÓN

Se inicia tratamiento con gel vaginal de *Coriolus versicolor* con pauta 1 cánula /día durante 1 mes, seguido de 1 cánula /días alternos durante 6 meses y con imiquimod externo al 5% tres veces/ semana.

A las 6 semanas acude a consulta por mala tolerancia al tratamiento con eritema y dolor vulvar, con desaparición parcial de las lesiones condilomatosas.

Se propone realizar tratamiento combinado con crioterapia de la verruga situada en introito y gel externo con gel *Coriolus* dos aplicaciones al día, con buena tolerancia y desaparición de las lesiones a los dos meses de tratamiento.

El control a los 6 meses muestra normalización citológica con aclaramiento del VPH.

## DISCUSIÓN

*Coriolus versicolor* tiene efecto potenciador de la inmunidad celular.

En pacientes con infección por el VPH, se ha observado un efecto de regresión de las lesiones intraepiteliales escamosas de bajo grado en cérvix, además de una negativización significativa del virus.

El tratamiento de las pacientes con condilomas acuminados supone una importante implicación sanitaria dada la elevada frecuencia y recurrencia. El uso de gel basado en *Coriolus versicolor* puede ser una opción de tratamiento con buena tolerancia.

### BIBLIOGRAFÍA

1. Serrano L, López AC, González SP, Palacios S, Dexeus D, Centeno-Mediavilla C. Efficacy of a *Coriolus versicolor*-Based Vaginal Gel in Women With Human Papillomavirus-Dependent Cervical Lesions: The PALOMA Study. *J Low Genit Tract Dis.* 2021 Apr 1;25(2):130-136.
2. Criscuolo AA, Sesti F, Piccione E, Mancino P, Belloni E. Therapeutic Efficacy of a *Coriolus versicolor*-Based Vaginal Gel in Women with Cervical Uterine High-Risk HPV Infection: A Retrospective Observational Study. *Adv Ther.* 2021 Feb;38(2):1202-1211.
3. Palacios S, Losa F, Dexeus D, Cortés J. Beneficial effects of a *Coriolus versicolor*-based vaginal gel on cervical epithelization, vaginal microbiota and vaginal health: a pilot study in asymptomatic women. *BMC Womens Health.* 2017 Mar 16;17(1):21.
4. AEPCC-Guía: Condilomas acuminados. Publicaciones AEPCC, noviembre 2015.

# TRATAMIENTO CON GEL VAGINAL CON *CORIOLUS VERSICOLOR* PARA EL TRATAMIENTO DE LA ERITROPLASIA Y EL VPH CERVICAL PERSISTENTE EN PACIENTE JOVEN. A PROPÓSITO DE UN CASO

DRA. MARTÍNEZ VICENTE, DRA. ANA MARÍA GÓMEZ LAENCINA

Hospital General Universitario Reina Sofía, Madrid

## RESUMEN

El tracto genital femenino humano, que incluye los fluidos vaginales presentes en la mucosa cervicovaginal, contiene todos los elementos esenciales para una serie de funciones, como la respuesta contra patógenos genitales, la reepitelización de lesiones y el mantenimiento de la salud vaginal general. El ecosistema vaginal juega un papel importante en la prevención de infecciones urogenitales, como el virus del papiloma humano (VPH).

El VPH es una de las infecciones de transmisión sexual más comunes y el agente etiológico más importante en el cáncer de cérvix. La mayoría de las infecciones por VPH son asintomáticas y se aclaran dentro de los 2 primeros años sin tratamiento. Se ha planteado la hipótesis de que la integración del VPH podría minimizarse reduciendo la superficie mitótica potencial por reepitelización.

**PALABRAS CLAVE:** Eritroplasia cervical. Coitrorragia. VPH persistente. *Coriolus versicolor*. Cervical epithelization.

## HISTORIA CLÍNICA Y ANAMNESIS

Paciente de 29 años, sin antecedentes de interés y nuligesta. Usuaria de anticoncepción hormonal combinada.

## EXPLORACIÓN FÍSICA Y DIAGNÓSTICO DIFERENCIAL

La paciente se encuentra en seguimiento en nuestra consulta desde hace cuatro años tras consulta por coitrorragia de forma intermitente. En la citología de cribado a los 25 años, coincidiendo con el origen de la consulta, se realizó diagnóstico citológico de ASCUS con prueba VPH positivo y colposcopia normal, salvo eritroplasia en labios anterior y posterior. Los controles citológicos así como colposcopias posteriores resultaron normales, pero la paciente presentó persistencia de positividad en el genotipado para

VPH de alto riesgo y eritroplasia en la colposcopia.

## TRATAMIENTO Y EVOLUCIÓN

Se indica tratamiento local con otros agentes activos (ácido hialurónico, *Centella asiática*) durante dos meses y coagulación de zona friable, persistiendo finalmente la eritroplasia, la coitrorragia y el VPH. Finalmente, se decide iniciar tratamiento con gel vaginal con el agente *Coriolus versicolor* (Papilocare®) durante 6 meses, iniciando con dosis diaria durante 21 días y posteriormente a días alternos.

Transcurrido ese tiempo en el próximo control se aprecia la práctica desaparición de la placa eritroplásica objetivada en colposcopia. La paciente refiere remisión de la coitrorragia de forma paulatina hasta ausencia en los últimos 4 meses.



Asimismo, el control anual con citología y VPH resultan negativos.

### DIAGNÓSTICO FINAL

Se mantiene tratamiento de mantenimiento con Papilocare® gel durante un año más con una tanda de 10 días al mes los primeros seis meses y posteriormente a meses alternos. En el control posterior se objetiva eritroplasia de muy escasa extensión y la paciente refiere que se mantiene la ausencia de clínica hasta el momento.

### DISCUSIÓN Y DESCRIPCIÓN DE LA IMPORTANCIA DEL CASO

La metaplasia cervical es un proceso habitual en la mujer sexualmente activa, mucho más si es usuaria de anticoncepción hormonal, portadora de DIU o si ya ha tenido hijos. En este caso nos encontramos con presencia de una eritroplasia y coitorragia de forma persistente en una paciente nuligesta, usuaria de anticoncepción hormonal, persistente en el tiempo y con VPH asociado.

Por otro lado, en el estudio CLEOPATRE se cifró en España la tasa media de detección del VPH en mujeres entre 18 y 65 años en el 14%, con una curva estable en el nivel del 30% en el tramo de edad entre 18-30 años, que corresponde a la franja de edad de nuestra paciente.

Contamos con indicios consistentes de que el gel vaginal con *Coriolus versicolor* (Papilocare®) mejora muy significativamente la reepitelización del cuello uterino (95% de casos), por lo que planteamos la hipótesis de que, a través de esta implementación, este gel podría dificultar si no impedir la integración del VPH, al reducir, vía reepitelización, la zona de conflicto epitelial con intensa actividad celular que representa la diana perfecta para la integración del VPH. Si el cérvix está bien epitelizado, la posibilidad de anclaje viral

del VPH con potencial oncogenético disminuye sensiblemente, con lo que podría decirse que dispondríamos de una nueva estrategia preventiva, de fácil aplicación y sin efectos secundarios apreciables para la prevención primaria o tratamiento secundario de las lesiones VPH dependientes.

En este caso, nuestro objetivo era doble: mejorar la epitelización del cérvix uterino para disminuir la zona de eritroplasia y así mejorar la coitorragia y calidad de vida de nuestra paciente, como al mejorar esta epitelización favorecer el aclaramiento del VPH.

Entendiendo que se debe continuar con la investigación, el «efecto barrera» que produce Papilocare® permite contemplar la posibilidad de emplearlo en pacientes con alteraciones de epitelización del cuello uterino para dificultar la integración del VPH y prevenir la infección.

### BIBLIOGRAFÍA

1. Palacios S, Losa F, Dexeus D, Cortés J. Beneficial effects of a *Coriolus versicolor*-based vaginal gel on cervical epithelization, vaginal microbiota and vaginal health: a pilot study in asymptomatic women. *BMC Womens Health*. 2017 Mar 16;17(1):21.
2. Serrano L, et al. Effect of a *Coriolus Versicolor*-Based Vaginal Gel in HPV+ Women with no colposcopy cervical lesions. A pilot study. *Low Genit Tract Dis*. 2018;22(2S):S22.
3. Seydoux G, et al. Efficacy of a Multi-Ingredient Vaginal Gel in Normalizing HPV-Dependent Cervical Lesions and HR-HPV Clearance. *J Low Genit Tract Dis*. 2020 April; 24(1S):S16.
4. Gaslain Y et al. Efficacy of a multi-ingredient *Coriolus Versicolor*-based vaginal gel in high-risk HPV+ patients: results of different studies. *Int J Gynecol Cancer*. 2020; 30(Suppl 4):A10.
5. López N, Torné A, Franco A, San-Martin M, Viayna E, Barrull C, Perulero N. Epidemiologic and economic burden of HPV diseases in Spain: implication of additional 5 types from the 9-valent vaccine. *Infectious Agents and Cancer*. 2018; 13:15.

# REGRESIÓN DE LESIÓN INTRAEPITELIAL DE BAJO GRADO PERSISTENTE EN PACIENTE JOVEN

**DRA. MARTA GARCÍA-YUSTE GONZÁLEZ**

*Hospital Universitario Río Hortega, Valladolid*

## RESUMEN

La existencia del gel vaginal basado en *Coriolus versicolor* (Papilocare®) permite el tratamiento de mujeres con VPH mediante la reepitelización y su modificación de la microbiota vaginal.

**PALABRAS CLAVE:** CIN I. VPH. Gel vaginal. Lesión colposcópica.

## EXPLORACIÓN FÍSICA Y DIAGNÓSTICO DIFERENCIAL

Se realizan cultivos vaginales, cultivos cervicales para *Chlamydia* que resultan negativos. Se realiza citología y VPH siendo la citología normal y el VPH positivo no 16-18.

La paciente acude a la consulta de Patología Cervical por persistencia anual de VPH no 16-18 y citología normal. Se realiza una colposcopia sin hallazgos remitiéndole de nuevo a control anual.

En la revisión anual la paciente continua siendo portadora de VPH 39, 81 y con una citología negativa. En la colposcopia se observa un epitelio acetoblanco tenue yodonegativo compatible con cambios tipo 1. Se realiza una biopsia siendo el resultado CIN I (Fig. 1).

## TRATAMIENTO Y EVOLUCIÓN

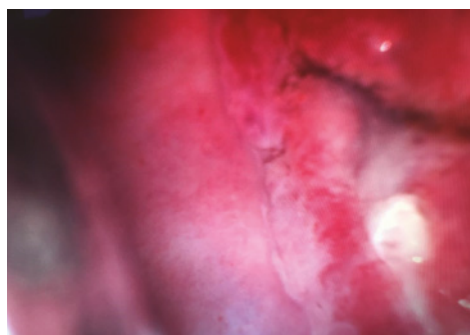
Se decide comenzar tratamiento con Papilocare® gel vaginal y realizar un control a los 6 meses para controlar evolución de las lesiones cervicales. Al realizar la colposcopia se observa una zona de transformación normal, sin lesiones acetoblanco ni yodonegativas. Ante los hallazgos se decide realizar estudio vírico y citológico, resultado la detección genómica de VPH negativo y la citología normal.

En el control citológicos y VPH posteriores a 3 años la paciente continúa presentando citología normal y VPH negativo (Fig. 2).

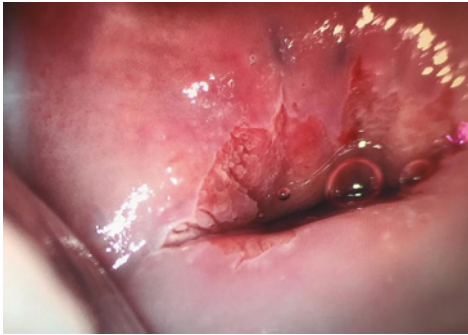
## DISCUSIÓN

La infección por VPH parece ser responsable del 99% del carcinoma cervical, el 97% del carcinoma anal, el 70% de los tumores malignos de vagina, el 47% de los tumores malignos de pene, 40% del carcinoma vulvar, el 47% de los tumores malignos de orofaringe<sup>(1)</sup>.

Se considera necesario una infección persistente por VPH de alto riesgo para el desarrollo



**FIGURA 1.** Colposcopia de bajo grado. Cambios menores. A mayor aproximación apreciamos un epitelio acetoblanco tenue entre las 6 y las 8 horas.



**FIGURA 2.** Colposcopia normal. Epitelio escamoso maduro rosado rodeando al epitelio cilíndrico externo normal y separando ambos epitelios la zona de transformación normal, en este caso, tipo 1.

de un carcinoma cervical. La severidad del diagnóstico junto con los hallazgos colposcópicos determinan el estándar de tratamiento.

Recientemente, un gel vaginal no hormonal ha sido aprobado en Europa como dispositivo médico. Este tratamiento permitiría evitar tratamientos más agresivos, tanto destructivos como cirugías escisionales en un número relevante de pacientes<sup>(2)</sup>.

El tratamiento con Papilocare<sup>®</sup> ha demostrado un mejor beneficio clínico que el enfoque de espera vigilante convencional en la práctica clínica, para los pacientes con VPH positivo, especialmente para aquellos con VPH hr<sup>(3)</sup>. La protección contra la agresión viral se basa en pilares ya descritos. En primer lugar, la normalización de la microbiota vaginal<sup>(4)</sup>. En segundo lugar se ha demostrado que los polisacáridos y beta-glucanos de *Coriolus versicolor* tienen

propiedades antioxidantes, inmunomoduladoras y antitumorales<sup>(5)</sup>. Por último, la mejora de la epitelización en la unión escamocolumnar con la posterior reducción de la actividad mitótica también puede disminuir la susceptibilidad celular a la infección por VPH<sup>(6)</sup>.

En este caso clínico, el uso de Papilocare<sup>®</sup> mejoró los resultados de VPH-DNA, citología y test colposcópico en concordancia con los datos presentados por la mayoría de los estudios publicados.

## BIBLIOGRAFÍA

1. Grce M, Mravak-Stipetic M. Human papillomavirus-associated diseases. Clin Dermatol. 2014;32.
2. Serrano L, López AC, González SP, et al. Efficacy of a Coriolus versicolor-Based Vaginal Gel in Women with Human Papillomavirus-Dependent Cervical Lesions: The PALOMA STUDY. J Low Genit Tract Dis. 2021 Apr1;25(2):130-136.
3. Criscuolo AA, Sesti F, Piccione E, Mancino P, Belloni E, Gullo C, Ciotti M. Therapeutic Efficacy of a Coriolus versicolor-Based Vaginal Gel in Women with Cervical Uterine High-Risk HPV Infection: A Retrospective Observational Study. Advances in Therapy. 2021;38:1202.
4. Palacos S, Losa F, Dexeus D, et al. Beneficial effects of a Coriolus Versicolor-based vaginal gel on cervical epithelization, vaginal microbiota and vaginal health: a pilot study in asymptomatic women. BMC Womens Health. 2017;17:21.
5. Sun X, Sun Y, Zhang H et al. Screening and comparison of antioxidant activities of polysaccharides from Coriolus versicolor. Int J Biol Macromol. 2014;69.
6. Pyeon D, Pearce SM, Lank SM et al. Establishment of human papillomavirus infection requires cell cycle progression. Plos Pathog. 2009;5.

# RÁPIDA PROGRESIÓN DEL VIRUS DEL PAPILOMA HUMANO EN EL POSPARTO: A PROPÓSITO DE UN CASO

DRA. LARA VALLDEPERAS ABAD

CGO SLP, Barcelona

## RESUMEN

Más del 95% de cáncer de cérvix está causado por el virus del papiloma humano. La historia natural propia del virus y el cribado poblacional han permitido que en determinados países se haya reducido en un 70-80% la incidencia y mortalidad por cáncer de cuello uterino, debido a la detección de lesiones premalignas asintomáticas cuyo diagnóstico y tratamiento evita su progresión a carcinoma invasor.

Se estima que la prevalencia de la infección por VPH durante el embarazo oscila entre un 5,4% y un 68,8%<sup>(1)</sup>.

**PALABRAS CLAVE:** VPH. Persistence. Pregnancy. Cervical neoplasia.

## HISTORIA CLÍNICA

Paciente de 33 años con antecedentes familiares de neoplasia de cérvix en la madre, y sin antecedentes personales de interés para el caso. Pareja estable de más de 10 años. Controles ginecológicos anuales con citologías normales hasta el momento, la última en la cuarentena del postparto de su primer embarazo (parto eutócico).

## EXPLORACIÓN FÍSICA, PRUEBAS COMPLEMENTARIAS Y DIAGNÓSTICO DIFERENCIAL

Acude para control anual ginecológico y se realiza citología cervical, observándose cérvix macroscópicamente normal, aunque los resultados informan de displasia severa (HSIL).

Se realiza colposcopia que resulta satisfactoria con zona de transformación tipo 1, y evidenciándose zona Lugol negativa entre las 1 y las 3 horarias, que se biopsia (Fig. 1).

El resultado de la biopsia es de displasia epitelial severa (CIN III), carcinoma *in situ*.

## TRATAMIENTO Y EVOLUCIÓN

Se realiza conización con ampliación de márgenes entre la 1 y las 3 horarias coincidiendo con la zona biopsiada sin incidencias.

El estudio anatomopatológico informa de CIN III, SIL alto grado, carcinoma *in situ* localizado a las 3 horarias. En los márgenes ampliados aparece CIN III y carcinoma *in situ* con márgenes indemnes de lesiones displásicas intraepiteliales.

La paciente cursa un postoperatorio satisfactorio e inicia profilaxis con vacuna monovalente y tratamiento con Papilonare® gel vaginal.

## DIAGNÓSTICO FINAL

A los tres meses se realiza nueva exploración en la que presenta una correcta epitelización cervical postconización y citología de control con resultado negativo para displasia y/o carcinoma cervical.

## DISCUSIÓN Y DESCRIPCIÓN DE LA IMPORTANCIA DEL CASO

El virus del papiloma humano es un virus de transmisión sexual que provoca la tercera neo-

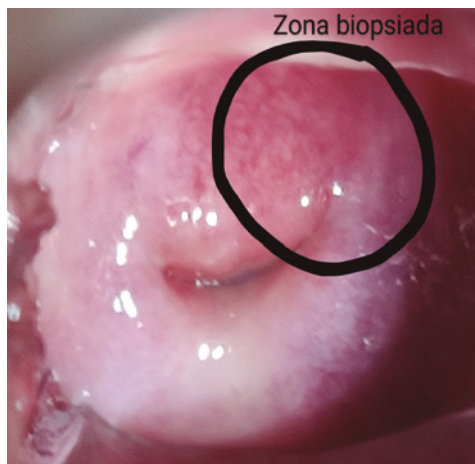


FIGURA 1. Imagen de cuello de útero, macroscópicamente sano. En el círculo se delimita la zona entre las 1 y 3 horarias, donde se realizó la biopsia con resultado de CIN III, carcinoma *in situ*.

plasia en mujeres más frecuente en el mundo, el cáncer de cérvix.

Más del 80% de la población sexualmente activa tendrán contacto en algún momento de su vida con el virus, aunque solo desarrollarán lesiones una minoría, que regresarán espontáneamente en gran parte de los casos.

El tabaco, la exposición hormonal y la infección por VIH son algunos de los factores de riesgo para la progresión hacia una neoplasia<sup>(2)</sup>.

Debido a la historia natural del VPH, el tiempo que transcurre entre la infección y el desarrollo de una neoplasia oscila los 10 años.

No obstante, el caso clínico expuesto ha presentado una evolución atípica de las lesiones producidas por el virus, ya que una citología normal ha evolucionado a una displasia severa y carcinoma *in situ* en el transcurso de un año. Esta presentación nos plantea diferentes escenarios.

El primero sería la posibilidad de un falso negativo en los estudios citológicos previos; existen revisiones sistemáticas que concluyen más tasa de falsos negativos en las citologías respecto a las de detección del VPH<sup>(3)</sup>, motivo por el que diferentes sociedades científicas como la AEPCC

recomiendan como opción preferente para cribado del cáncer de cuello uterino la detección del VPH<sup>(4)</sup>.

El segundo escenario es que se trate de una infección latente de más de 10 años sin producir lesiones y que se ha reactivado de forma agresiva en un período de inmunosupresión como el postparto; en la literatura existen modelos que muestran que el ADN del virus del papiloma puede persistir después de una lesión y regresión de la misma, y mantenerse latente en un subgrupo de células basales del epitelio cervical por diferentes mecanismos<sup>(5)</sup>.

Por último, nos plantearíamos una infección reciente del virus, que ha presentado una evolución rápida debido a la alteración de la microbiota y del epitelio cervical en el período del posparto; evidencias emergentes concluyen que el aumento de diversidad de la microbiota vaginal junto la reducción de *Lactobacillus* spp. participan en la infección y persistencia del VPH, y en el desarrollo de lesiones precancerosas y cancerosas de cérvix<sup>(6)</sup>. Es por esto que se podría plantear el uso de tratamientos epitelizantes que contribuyen a la mejora de la microbiota vaginal como Papilocare® para evitar eventuales infecciones.

Aunque el cribado poblacional de las lesiones producidas por el VPH resulta muy efectivo para evitar la gran mayoría de los cánceres de cérvix y esté descrita la historia natural del virus, aún se precisan más estudios para describir otras características, como el conocimiento de nuevos factores de riesgo de progresión rápida de las lesiones, los mecanismos de latencia del virus sin producir alteraciones citológicas durante años o el tratamiento de la microbiota y el epitelio cervical después de cambios en estos, como el postparto con productos como Papilocare® gel únicamente o asociado a otros.

## BIBLIOGRAFÍA

1. Arena S, Marconi M, Ubertosi M, Frega A, Arena G, Villani C. HPV and pregnancy: diagnostic methods, transmission and evolution. *Minerva Ginecol.* 2002 Jun;54(3):225-37.

2. de Sanjosé S, Brotons M, Pavón MA. The natural history of human papillomavirus infection. *Best Pract Res Clin Obstet Gynaecol*. 2018 Feb;47:2-13.
3. Koliopoulos G, Nyaga VN, Santesso N et al. Cytology versus HPV testing for cervical cancer screening in the general population. *Cochrane Database Syst Rev*. 2017 Aug 10;8(8).
4. Asociación Española de Patología Cervical y Colposcopia. Guía de cribado del cáncer de cuello de útero en España, 2014.
5. Doorbar J. Latent papillomavirus infections and their regulation. *Curr Opin Virol*. 2013 Aug;3(4):416-21.
6. Mitra A, MacIntyre DA, Marchesi JR et al. The vaginal microbiota, human papillomavirus infection and cervical intraepithelial neoplasia: what do we know and where are we going next? *Microbiome*. 2016 Nov 1;4(1):58.

# GEL VAGINAL INTERNO CON *CORIOLUS VERSICOLOR* EN EL TRATAMIENTO DEL VPH PERSISTENTE TRAS CONIZACIÓN Y VACUNA

DRA. SOFÍA GARCÍA FARIÑA, DR. CANDELARIO MENDOZA CRUZ

Hospital Universitario, Canarias

## RESUMEN

La infección por el virus del papiloma humano (VPH) es una causa necesaria de cáncer de cuello uterino. La prevalencia del VPH en España se estima que es del 14,3% entre las mujeres de 18 a 65 años y del 28,8% entre las mujeres de 18 a 25 años<sup>(1)</sup>. El 84% de mujeres VPH positivo presentan serotipos de alto riesgo, y el 4,1% presenta uno o más serotipos<sup>(2)</sup>.

La conización cervical es la técnica más ampliamente adoptada con el principal objetivo de la extirpación completa de la lesión causada por la presencia del VPH<sup>(3)</sup>. En la mayoría de los casos, las lesiones se eliminan por completo; sin embargo, la presencia de márgenes afectos genera actualmente controversia en el seguimiento y tratamiento de estas pacientes, ya que se relaciona con el riesgo de recurrencia<sup>(4,5)</sup>. En este caso el tratamiento no está claramente establecido, y varía desde seguimiento con citología y colposcopia hasta la reconización o la histerectomía. Sin embargo, recientes estudios han planteado la posibilidad de que el uso de gel vaginal a base de *Coriolus versicolor* logre la eliminación del virus de VPH y favorezca la reepitelización cervical<sup>(6)</sup>, pudiendo convertirse esta en una nueva línea de tratamiento en casos de persistencia del virus del papiloma humano tras conización.

**PALABRAS CLAVE:** Citología. Persistencia. VPH. Márgenes.

## HISTORIA CLÍNICA Y ANAMNESIS

Mujer de 32 años derivada a la consulta de Patología Cervical por citología ASC-H.

**Antecedentes personales.** Polipectomía en colon. Nuligesta en el momento de la consulta inicial.

## EXPLORACIÓN FÍSICA Y DIAGNÓSTICO DIFERENCIAL

Se realiza colposcopia satisfactoria, con una amplia zona de transformación. Destaca a las 5 horarias y 12-1 horarias zona de mosaico.

En la toma de VPH se detectan subtipos 16 y 89.

## TRATAMIENTO Y EVOLUCIÓN

Se realiza conización con Asa de LLETZ en un solo tiempo, superficial (tipo 1), que incluye

zona de transformación, y se administra vacuna contra 9 serotipos de VPH (serotipos 6, 11, 16, 18, 31, 33, 45, 52 y 58).

El resultado de anatomía patológica fue de:

- I) Displasia moderada-grave (CIN II-III) (coilocítica) de cuello uterino que afecta a labio anterior, huso horario 9-12 horarias.
- II) Displasia leve (CIN I) (coilocítica) de cuello uterino que afecta: A) labio anterior, huso horario 12-3. B) Labio posterior, husos horarios 3-6 y 6-9.

A los seis meses de la conización la citología es negativa para malignidad y se detecta subtipo 89 (bajo riesgo) de VPH.

La paciente queda embarazada 8 meses después de la conización. Tras el parto la citología y el VPH son negativos. Sin embargo, en el control

TABLA II. Situación basal (previa al tratamiento) de los 10 casos incluidos en la serie.

Fecha	Citología	Toma VPH	Resultado
02.2018	ASC-H	Sí	Subtipos 16 y 89
10.2018	Negativa	Sí	Subtipo 89 (bajo riesgo)
4.2019	Negativa	No	–
10.2019	Negativa	Sí	No se detecta
30.2019	Negativa	Sí	Subtipos 16 y 89
4.2020	Negativa	Sí	No se detecta


 INTRODUCCIÓN  
DE PAPILO CARE®

anual se detectan subtipos 16 y 89 de VPH con citología negativa y sin cambios en la colposcopia.

En este momento dado que la paciente se encuentra en edad reproductiva se inicia tratamiento con Papilocare® gel genital interno. En el control a los 6 meses, la citología es negativa y se consigue negativizar el VPH. La colposcopia es rigurosamente normal.

### DIAGNÓSTICO FINAL

Tras el fracaso del tratamiento quirúrgico (conización con ASA) y de la vacunación contra el VPH en el blanqueamiento del virus, se instaura tratamiento con Papilocare® gel genital interno durante seis meses consiguiendo negativizar el VPH.

### DISCUSIÓN Y DESCRIPCIÓN DE LA IMPORTANCIA DEL CASO

La relevancia de este caso radica en que el uso de gel vaginal interno a base de *Coriolus versicolor* en nuestra clínica diaria se convierte en una posible nueva línea de tratamiento en los casos de fracaso de otras medidas conservadoras, como pueden ser la conización o la vacunación, en el tratamiento de alteraciones citológicas y de la persistencia del virus a nivel cervical. Esta nueva alternativa, además, podría ser de elección en el caso de pacientes jóvenes, en edad reproductiva en las que una nueva conización o la histerectomía compromete su futuro reproductivo. Además podría proponerse como tratamiento complementario tras la conización y vacuna para disminuir no solamente el riesgo de

recurrencia cuando hay márgenes afectados en la pieza de conización, sino como prevención de desarrollo de nuevas lesiones cervicales tanto en el caso de reinfección por contacto sexual temprano o por persistencia del virus en mucosa epitelial sana.

Tras el resultado satisfactorio en el uso de Papilocare® para el aclaramiento de la persistencia de VPH a nivel cervical, se hacen necesarioa más estudios que generen información y apoyo a esta nueva estrategia conservadora, y permitan abrir nuevas posibilidades terapéuticas menos invasivas y permitan la conservación de la fertilidad en pacientes jóvenes.

### BIBLIOGRAFÍA

1. Grupo de Trabajo VPH 2012 de la Ponencia de Programa y Registro de Vacunaciones. Revisión del programa de vacunación frente a virus del papiloma humano en España. Comisión de Salud Pública del Consejo Interterritorial del Sistema Nacional de Salud. Ministerio de Sanidad, Servicios Sociales e Igualdad, 2013. [cited 25 jun 2021]. Available from: <https://cpage.mpr.gob.es/producto/revision-del-programa-de-vacunacion-frente-a-virus-del-papiloma-humano-en-espana/>
2. Castellsagué X, Iftner T, Roura E, Vidart J et al. CLEOPATRE Spain Study Group. 2012 Jun;84(6):947-56.
3. Santa María-Ortiz J, Álvarez-Silvares E, Bermúdez-González M, García Lavandeira S, Pato-Mosquera M, Couso-Cambeiro B. Importancia de los márgenes quirúrgicos afectados en la conización uterina cervical. Ginecol Obstet Mex. 2020; 88 (9): 586-597.



4. Maurizio Serati A, Gabriele Siesto B, Simona Carollo A, Giorgio Formenti A, Cristina Riva C, Antonella Cromi A, Fabio Ghezzi A. Risk factors for cervical intraepithelial neoplasia recurrence after conization: a 10-year study. *European journal of Obstetrics & Gynecology & Reproductives Biology*. 2012; 165:86-90.
5. Nagai Y, Maehama T, Asato T, Kanazawa K. Persistence of Human Papillomavirus Infection after Therapeutic Conization for CIN 3: Is It an Alarm for Disease Recurrence?. *Gynecologic Oncology*. 2000; 79:294-299.
6. Serrano L, López AC, González SP, Palacios S, Dexeus D, Centeno-Mediavilla C, Coronado P, de la Fuente J, López JA, Vanrell C, Cortés J. Efficacy of a *Coriolus versicolor*-Based Vaginal Gel in Women With Human Papillomavirus-Dependent Cervical Lesions: The PALOMA Study. *J Low Genit Tract Dis*. 2021;25:130-136.

# TRATAMIENTO DE CIN II CON INFECCIÓN VPH-AR, NO 16 NO 18, MEDIANTE GEL VAGINAL CON *CORIOLUS VERSICOLOR*: A PROPÓSITO DE UN CASO

DR. JOSEP AIXALÀ GELONCH

Hospital Universitario Arnau de Vilanova, Lleida

## RESUMEN

Tratamiento de CIN II con infección VPH-AR, no 16 no 18, mediante gel vaginal con *Coriolus versicolor*, en paciente de 27 años con displasia en un solo cuadrante cervical, en Unidad de Patología Cervical HUAV de Lleida.

## HISTORIA CLÍNICA

Paciente de 27 años remitida para valoración de HSIL detectado en citología rutinaria en consulta privada.

**Antecedentes familiares:** padre artritis reumatoide, resto sin interés.

**Antecedentes personales:** no alergias medicamentosas conocidas, no antecedentes médicos ni quirúrgicos de interés, nuligesta, sin medicación habitual, no fumadora.

**Antecedentes ginecológicos:** menarquia 13 años. FM: 3/28. Uso AHO: Sibilla diario.

## EXPLORACIÓN FÍSICA Y PRUEBAS COMPLEMENTARIAS

Se realiza colposcopia en Unidad de Patología Cervical de HUAV, mediante colposcopia Optomic OP-C2L, citología colpodirigida, cobas test VPH y biopsia exocervical.

**Colposcopia:** adecuada, zona de transformación tipo II, con identificación de lesión con cambios grado 2 de 6 a 9 horarias afectando un solo cuadrante, epitelio acetoblancos de aparición rápida, con mosaico grueso que no penetra en el canal cervical completamente visualizable, que se biopsia selectivamente, con hemostasia posterior con solución de monsel satisfactoria.

**Citología colpodirigida:** se confirma el HSIL citológico.

**COBAS VPH-TEST:** informa de VPH-AR +, no 16 No 18.

**Biopsia cervical:** informa de CIN II.

## TRATAMIENTO

La paciente pasa por Comité de Patología Cervical del centro por ser menor de 30 años, lesión que afecta un solo cuadrante cervical. Ofreciendo la opción de seguimiento y control evolutivo.

Se explica a la paciente la opción decidida en comité, que debe dejar el AHO, utilización de preservativo en las relaciones, vacunación a los dos miembros de la pareja y pauta de gel vaginal con *Coriolus versicolor* en régimen 21/7 durante 6 meses.

## EVOLUCIÓN

### Visita de control a los 6 meses

**Colposcopia:** adecuada, zona de transformación tipo II, con identificación de lesión con cambios grado 2 de 6 a 8 horarias (ligeramente menor) afectando un solo cuadrante, epitelio acetoblancos de aparición rápida, que no penetra en el canal cervical completamente visualizable, Lugol negativa, que se biopsia selectivamente,

con hemostasia posterior con solución de monsel satisfactoria.

**Biopsia cervical:** informa de CIN II.

*\*En este período la paciente finalizó la vacunación mediante Gardasil 9 y decidimos continuar con la pauta de gel vaginal con Coriolus versicolor en régimen 21/7 durante 6 meses más.*

### Visita de control a los 12 meses

**Colposcopia:** adecuada, zona de transformación tipo II, con identificación de lesión con cambios grado 2 de 5 a 12 horarias afectando un solo cuadrante, epitelio acetoblanco de aparición intermedia sin el mosaico evidenciable anteriormente, que no penetra en el canal cervical completamente visualizable, que se biopsia selectivamente, con hemostasia posterior con solución de monsel satisfactoria.

**Biopsia cervical:** informa de CIN II.

### TRATAMIENTO

Debido a la afectación de más de un cuadrante y 12 meses de seguimiento se decidió en Comité de Patología Cervical, tratamiento escisional tipo II mediante asa de diatermia.

**Anatomía patológica:** confirma el CIN II con margen exocervical y endocervical negativos, grado endocervical negativo.

### Visita de control a los 6 meses post-tratamiento

**Colposcopia:** adecuada, zona de transformación tipo II, unión escamocolumnar visible, postconización normal.

**Citología:** negativa para células malignas.

**Cobas VPH-test:** no se detecta.

*\*La paciente fue dada de alta de la unidad con control mediante citología y test de VPH en primaria durante 2 años.*

### DIAGNÓSTICO FINAL

CIN II.

### DISCUSIÓN Y DESCRIPCIÓN DE LA IMPORTANCIA DEL CASO

Este es un caso definido como situación especial, en que en una paciente de 27 años pudimos ofrecer seguimiento estricto, para ver evolución CIN II, caso que cumplía los criterios de la AEPCC<sup>(1,2)</sup> para su realización, aceptación de la paciente, posibilidad de seguimiento, colposcopia valorable y ZT visible, lesión totalmente visible, lesión no extensa (< 50% del cérvix), no afectación endocervical, tiempo máximo de seguimiento de 2 años.

Al modificarse durante el seguimiento la afectación cervical, siendo más extensa al año, se ofreció el tratamiento escisional según protocolo AEPCC<sup>(1,2)</sup>.

### BIBLIOGRAFÍA

1. Oncoguía SEGO: Prevención del cáncer de cuello de útero. Guías de práctica clínica en cáncer ginecológico y mamario. Publicaciones SEGO, Octubre 2014.
2. AEPCC-Guía: Prevención del cáncer de cuello de útero. Publicaciones AEPCC, Noviembre 2015.

# GEL INTRAVAGINAL: PAPILOCARE® (CORIOLUS VERSICOLOR) EN EL TRATAMIENTO DE LSIL PERSISTENTE POR VPH: A PROPÓSITO DE UN CASO

**DRA. FLOR ISABEL MAURA TEJEDA**

*Centro Médico El Burgo, Las Rozas, Madrid*

## RESUMEN

En las pacientes portadoras crónicas del virus del papiloma humano (VPH) la persistencia viral está relacionada con la aparición de lesiones cervicales varias dependiendo del origen de alto o bajo riesgo del virus del papiloma.

## HISTORIA CLÍNICA Y ANAMNESIS

Paciente de 53 años postmenopáusica.

Dos partos normales, eumenorreica, sin pareja estable y con relaciones sexuales sin protección en varias ocasiones.

La paciente acude a la consulta en 2013 para recabar una segunda opinión ante diagnóstico de LSIL. Se realiza nueva citología y se le pauta vacuna Cervarix (no realizada vacunación). Resultado de citología en medio líquido: LSIL. No acudió a consulta. Localizable. Volvió en 2017.

## EVOLUCIÓN CLÍNICO-TERAPÉUTICA

**Marzo 2017:** citología ASCUS + *Candida*. PCR VPH (+) a 18. Serología negativa. Colposcopia: satisfactoria. No obstante, biopsia a 12 horas: LSIL. LEC: normal. Inicia vacunación con Gardasil 9.

**Noviembre 2017:** citología en ML, LSIL. Inicia Papilocare® intravaginal durante 6 meses.

**Junio 2018:** citología en ML, LSIL + vaginosis.

**Octubre 2018:** PCR VPH (+) para OTROS DE AR; (-) para 16-18.

Hace tratamiento con Papilocare® intravaginal 21 días y tratamiento con Fluomizin para vaginosis.

**DICIEMBRE 2018:** citología en ML, LSIL. Colposcopia: discreta EPO. Biopsia a 6 y 12 horas: no datos de VPH. LEC: material no representativo.

**Junio 2019:** citología en ML, hiperparaqueratosis. Tratamiento con Papilocare® intravaginal 6 meses.

**Enero 2020:** colposcopia, ectopia leve. Satisfactoria. PCR VPH (-), LEC (-). Solicita THS por intensa sintomatología vasomotora: se pauta Activelle.

**Febrero 2020:** PCR VPH (-). LEC (-). Bx Cx (-) para VPH.

**Junio 2020:** suspendió tabaco sept 2019. Citología en ML: negativa. Serología de venéreas por RS no protegidas: negativa.

**Septiembre 2020:** solicita nuevamente serología por RS sin protección, negativa.

**Noviembre 2020:** se añade tratamiento con Hupavir oral durante 6 meses. Citología: negativa/vaginosis bacteriana, Tratamiento con Fluomizin.

**Abril 2021:** PCR VPH (-).

## TRATAMIENTO Y EVOLUCIÓN

Ante la persistencia del diagnóstico de LSIL, se realizaron dos ciclos de tratamiento con Papilocare® intravaginal de 6 meses y entremedias un ciclo de 21 días porque la paciente no pudo afrontar económicamente el período de 6 meses.

## DIAGNÓSTICO FINAL

LSIL persistente en paciente portadora de VPH de AR y otros de AR.

## DESCRIPCIÓN DE LA IMPORTANCIA DEL CASO

Teniendo en cuenta siempre que tenemos ante nosotros una de las infecciones de transmisión sexual más frecuentes del mundo y su asociación causal con el cáncer cervical, en este caso, la resolución de la infección por VPH no fue transitoria como ocurre en el 90% de los casos.

Además de la vacunación frente al VPH y la vigilancia periódica realizada, en mi opinión fue la perseverancia de la pauta de tratamiento con Papilocare® intravaginal durante 6 ciclos, aunque el ciclo intermedio no se pudiera completar por razones económicas, la que nos condujo a lograr el aclarado del virus y la normalización de la

lesión cervical. Destacaría también como factor importante la suspensión del tabaquismo que hizo la paciente y su concienciación sobre la patología. La paciente continúa con sus revisiones periódicas.

## BIBLIOGRAFÍA

1. Sociedad Española de Oncología Médica.
2. [www.cancer.org](http://www.cancer.org)
3. AEPPC- guías clínicas.
4. VPH: situación actual y vacunación: Ministerio de Sanidad.
5. Monografía VPH: Epidemiología y prevención. Sociedad Española de epidemiología.

## CASO CLÍNICO

**DRA. E. LÓPEZ-GRADO NERÍN**

*ASSIR Sabadell, Sabadell, Barcelona*

### RESUMEN

Las lesiones condilomatosas provocadas por el VPH son el 90-95 % resultado de la infección de los subtipos 6 y 11.

De VPH hay más de 200 descritos, de ellos unos dan lesiones benignas y otros tienen la capacidad de dar lesiones que pueden alterar la célula y el tejido. Los subtipos que dan condilomas son los llamados de bajo grado y los otros de alto grado.

Los VPH 6 y 11 están clasificados dentro de los de bajo grado.

### HISTORIA CLÍNICA

Mujer de 28 años.

Primera visita el día 26-2-2021.

Visita que se realiza dentro del programa “Proyecto DONA”, que se lleva a cabo conjuntamente con ACTUA VALLÈS, destinado a control y prevención de personas trabajadoras del sexo comercial (TSC).

En la visita se le proporciona el resultado del análisis de sangre realizado previamente desde el laboratorio del hospital de referencia (Hospital del Parc Taulí de Sabadell) con el resultado de VHB positivo, infección pasada, el resto de serologías negativas.

Se informa de la vacuna Gardasil 9 como medida preventiva para los VPH de alto riesgo y del 6 y 11, se le informa de que no está financiada por el sistema sanitario, la paciente acepta la vacunación, que se realizará en Proyecto DONA.

#### FUR 12-2-2021

Refiere preservativo siempre, pero en las relaciones orales “siempre que puede”:

- A. Familiares madre diabética/cirrosis iatrogénica.
- B. Personales: no refiere enfermedades.
- C. TPAL 0000. No fumadora.

Exploración mamaria: mamas moderadamente densas.

Eco TV: quiste anexial derecho de aspecto seroso.

Cérvix: ectopia que sangra fácil y lesión exofítica en parte superior derecha, leucorrea abundante.

Examen en fresco: *Gardnerella*.

Cursamos citología y cultivos cervical, faríngeo y rectal.

Quedamos para la realización de colposcopia post-resultado de la citología.

Se pauta Dalacin 3 óvulos.

Se pauta Silbilla durante 3 meses, como tratamiento del quiste seroso anexial.

#### 9-3-2021

Resultado cultivos positivos a clamidia en cultivo cervical y faríngeo.

#### 12-3-201

Se le da y explica resultado del cultivo y se establece tratamiento con azitromicina 1 g.

Se realiza declaración de la enfermedad.

#### 30-4-2021

Resultado de la citología negativa para lesión intraepitelial o maligna.

Marcada inflamación aguda.

Flora mixta cocobacilar.

Valoración hormonal citología vaginal concordante con la edad.

### FUR 16-4-2021. AC PRESERVATIVOS

Valoración cervical.

Realizamos cultivos faríngeo y cervical post-tratamiento de infección por clamidia y control quiste aneal.

Cursamos cultivos.

Colposcopia adecuada, tipo1. Imagen verrucosa de 9 a 12 horarias compatible con condiloma. Se recoge muestra para estudio anatómopatológico.

Eco TV dentro de la normalidad gine-ecográfica.

Cuando tengamos el resultado quedaremos con ella para exéresis de la lesión cervical.

### 6-5-2021

Resultado cultivo negativo.

### 12-5-2021

Resultado biopsia: condiloma acuminado.

### 14-5-2021

Se le da y explica resultado de la biopsia.

Se queda para exéresis de la lesión el día 26-5-2021, que se realizará bajo anestesia local y previa PCR para descartar COVID.

### 26-5-2021

### FUR 27-4-2021. AC PRESERVATIVO

Se realiza exéresis ambulatoria previa asepsia y anestesia local de la lesión cervical anterior derecha con bisturí eléctrico, de forma ambulatoria.

Colposcopia previa con tinción de ácido acético y visualización completa de la lesión.

Control en 4 semanas.

### 17-6-2021

Resultado de la biopsia cervical:

- Lesión escamosa intraepitelial de bajo grado (CIN I) con extensión intraglandular.
- Cambios compatibles con la infección del VPH.

Pendiente de seguimiento.

### DISCUSIÓN DEL CASO

Delante de lesiones sospechosas clínicamente hay que hacer un seguimiento con las pruebas diagnósticas que se crean necesarias para llegar a un diagnóstico certero y convincente, a pesar de que algunos resultados sean de normalidad.

### BIBLIOGRAFÍA

1. Guías AEPC

# TRATAMIENTO DE CONDILOMA CERVICAL Y LSIL CON PAPILOCARE® GEL VAGINAL COMO COADYUVANTE. A PROPÓSITO DE UN CASO

DRA. DÁCIL PRECKLER PEÑA

Hospital Universitario Nuestra Sra. de La Candelaria, Santa Cruz de Tenerife

## RESUMEN

La infección por el virus del papiloma humano (VPH) es la infección de transmisión sexual más frecuente en el mundo. Se estima que al menos el 70% de las mujeres sexualmente activas han estado expuestas alguna vez en sus vidas. La adquisición de la infección tiene una relación proporcional con el número de parejas y con las prácticas sexuales que tenga el individuo. Una nueva infección puede detectarse poco tiempo después de haber tenido un contacto con una pareja ya infectada y la mayoría de ellas se detectará en el primer año<sup>(1)</sup>.

La infección es más frecuente en población joven con un pico de prevalencia entre los 20-25 años donde las pacientes VPH positivas rondan el 20-25%. Aproximadamente, la mitad de los VPH de alto riesgo que desarrollarán un carcinoma se adquieren hasta la edad de 21 años, el 75% de ellos hasta los 31 años y más del 85% hasta los 40 años de edad<sup>(2)</sup>.

Los datos de prevalencia de infección por VPH en España varían en los distintos estudios del 2,7% al 17,5%. El estudio CLEOPATRE<sup>(3)</sup>, obtuvo un 14,3% de infección por VPH y un 12,2% para genotipos de alto riesgo.

El aclaramiento de la infección viral es un tema controvertido<sup>(4)</sup> por el diseño de los estudios que lo han estudiado, pero parece que en más del 90% de los casos ocurre durante los seis primeros meses de la infección. Probablemente esto ocurre gracias a la inmunidad celular: se ha comprobado que las pacientes que aclaran el virus antes tienen una mayor cantidad de células de Langerhans endocervicales que aquellas que presentan lesión persistente o reactivación de infecciones pasadas. También se ha estudiado la relación del aclaramiento viral con el tipo de microbiota cervical, demostrándose una mayor cantidad de lactobacilos de una determinada especie (*L. gasseri*) en aquellas pacientes con aclaramiento viral y por el contrario, la disminución de *Lactobacillus* spp. que se da en las pacientes que no presentan aclaramiento al igual que la existencia de vaginosis bacteriana en aquellas en las que hay persistencia de la infección.

A pesar de que el riesgo de progresión a cáncer es bajo y de que la probabilidad de aclarar la infección durante los dos primeros años es alta, la infección por VPH lleva una alta carga emocional asociada. Si añadimos que el manejo de la infección, sobre todo en caso de lesiones de bajo grado es el seguimiento, la situación para las pacientes puede llegar en ocasiones a ser muy estresante. Por este motivo, un tratamiento que demostradamente ayuda a reparar este tipo de lesiones como es el Papilocare® (Procure Health, Valencia, España) puede ser muy útil en estos casos<sup>(5)</sup>. Los condilomas acuminados son la manifestación clínica más frecuente de las infecciones por VPH. Sin embargo, no están incluidos en los sistemas de vigilancia de la mayoría de países, por lo que los datos de epidemiología a nivel mundial son limitados. Además, la carga de enfermedad estimada se basa en estudios que se realizan a partir de personas que consultan por síntomas, por lo que posiblemente está infraestimada. Generalmente son detectados en genitales externos, pero durante el examen detallado podemos encontrarlos también en cérvix o en vagina. En ocasiones, los condilomas cervicales son sobrediagnosticados como displasias, aunque es frecuente que ambos coexistan. Las pacientes jóvenes son las que presentan mayor incidencia de condilomas cervicales<sup>(6)</sup>.

**PALABRAS CLAVE:** Citología. Persistencia. VPH. Márgenes.



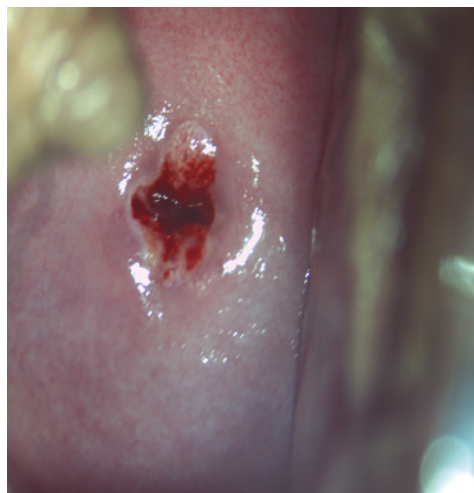


FIGURA 1.

### HISTORIA CLÍNICA Y ANAMNESIS

Paciente de 26 años remitida a consulta tras citología LSIL, VPH-VAR no 16 ni 18. Sin antecedentes de interés, nuligesta. No vacunada VPH. Pareja estable. Asintomática.

### EXPLORACIÓN FÍSICA Y DIAGNÓSTICO DIFERENCIAL.

A la exploración: genitales externos y vagina normales, colposcopia adecuada, satisfactoria ZT 2. Cambios acetorreactivos con punteado fino a las 12 horarias, Lugol parcial, compatibles con cambios G1.

### TRATAMIENTO Y EVOLUCIÓN

Se recomienda control anual, preservativo e iniciar vacuna nonavalente VPH.

La paciente acude para control al año. Continúa asintomática, ha empleado preservativo y ha completado la vacunación hace un mes.

A la exploración se visualizan unos genitales y vagina normales, colposcopia adecuada y satisfactoria, ZT2, epitelio acetoblanco tenue sobrelevado a las 12 horarias (Fig. 1), Lugol parcial (Fig. 2) que impresiona de condiloma cervical. Se realiza citología, test de VPH y biopsia de la lesión extirpándola por completo.

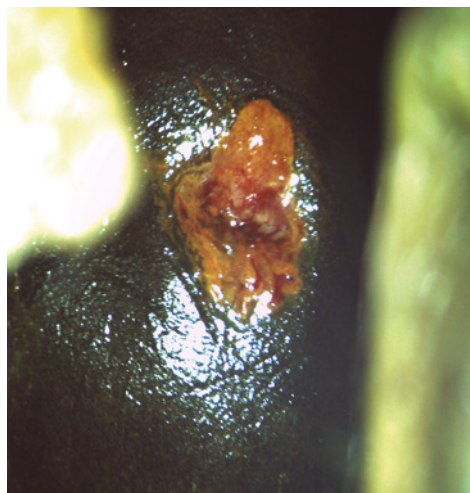


FIGURA 2.

Los resultados obtenidos son citología LSIL, biopsia LSIL y VPH-AR + no 16 ni 18.

Se recomienda a la paciente continuar preservativo y Papilocare® gel vaginal durante 6 meses según pauta habitual.

### DIAGNÓSTICO FINAL

La paciente acude a control al año, finalizó el tratamiento con Papilocare® hace 5 meses con buena tolerancia y ha continuado empleando preservativo. Exploración y colposcopia adecuadas y normales. Se realiza citología y test VPH que resultan negativos siendo la paciente dada de alta para control habitual según programa de cribado.

### DISCUSIÓN Y DESCRIPCIÓN DE LA IMPORTANCIA DEL CASO

La actitud ante infecciones por el VPH en pacientes jóvenes con lesiones de bajo grado es por normal general realizar un seguimiento e informar a la paciente acerca de las recomendaciones en hábitos de vida que pueden facilitar un aclaramiento del virus más precoz.

Este caso clínico nos describe una situación habitual en pacientes que comienzan el cribado citológico de cáncer de cérvix. Puesto que ante resultados anómalos hay pacientes que

demandan una actitud activa, el contar con un tratamiento vaginal, bien tolerado y eficaz permite a la paciente paliar el componente emocional negativo que conlleva la espera y acelerar el proceso de curación. Tras un año con los mismos hallazgos, el añadir el gel vaginal parece haber actuado como coadyuvante en la resolución de la lesión y de la infección viral.

## BIBLIOGRAFÍA

1. De Sanjosé S, Brotons M, Pavón MA. The natural history of human papillomavirus infection. *Best Pract Res Clin Obstet Gynaecol.* 2018;47:2-13. doi:10.1016/j.bpobgyn.2017.08.015.
2. Burger EA, Kim JJ, Sy S, Castle PE. Age of acquiring causal human papillomavirus (HPV) infections: leveraging simulation models to explore the natural history of HPV-induced cervical cancer. *Clin Infect Dis.* 2017;65:893-9. doi:10.1093/cid/cix475.
3. Castellsagué X, Iftner T, Roura E, Vidart JA, Kjaer SK, Bosch FX, et al. Prevalence and genotype distribution of human papillomavirus infection of the cervix in Spain: The CLEOPATRE Study. *J Med Virol.* 2012;84:947-56. doi:10.1002/jmv.23282.
4. Gravitt PE, Winer RL. Natural History of HPV Infection across the Lifespan: Role of Viral Latency. *Viruses.* 2017;9:267. doi:10.3390/v9100267.
5. Efficacy of a Coriolus versicolor-Based Vaginal Gel in Women With Human Papillomavirus-Dependent Cervical Lesions: The PALOMA Study. *J Low Genit Tract Dis.* Serrano L. , González S. , Palacios S., Dexeus D., Centeno Mediavilla C. 2021 Apr 1;25(2):130-136. doi: 10.1097/LGT.0000000000000596.
6. Ludwig ME. Cervical Condylomatous Atypia and its Relationship to Cervical Neoplasia. *American Journal of Clinical Pathology*, Volume 76, Issue 3, 1 September 1981, Pages 255-262, doi.org/10.1093/ajcp/76.3.255.

# BENEFICIO DEL USO DE GEL VAGINAL BASADO EN *CORIOLUS VERSICOLOR* EN UNA PACIENTE CON INFECCIÓN POR VPH. A PROPÓSITO DE UN CASO

DRA. NATALIA PAULA DORTA GONZÁLEZ, DRA. LUISANA ALBELO MANUEL

*Hospital Universitario Canarias, Santa Cruz de Tenerife*

## RESUMEN

El virus del papiloma humano (VPH) es un virus DNA que pertenece a la familia *Papillomaviridae*. Se trata de virus específicos que, en este caso, infectan solo a la especie humana. Globalmente, el VPH es la infección de transmisión sexual más frecuente, ocurriendo típicamente en la primera década tras el inicio de las relaciones sexuales (entre los 15 y 25 años). El 80% de las personas sexualmente activas están expuestas a lo largo de su vida al VPH, siendo la mayoría de las infecciones transitorias.

Existen más de 200 tipos de VPH, con distintos trofismos tisulares, entre ellos el cuello uterino, existiendo evidencia científica que relaciona el VPH con el cáncer de cérvix. Es el subtipo 16 el responsable de un 50% de los casos de cáncer de cuello uterino, y el subtipo 18 de un 20%. Por su parte, otros subtipos de VPH son responsables de otro 20%, entre los que se encuentra el VPH 33. Por este motivo, la detección del VPH tiene aplicación clínica en el cribado de cáncer de cérvix<sup>(1)</sup>.

**PALABRAS CLAVE:** VPH. Cáncer de cuello uterino. Citología. Lesión intraepitelial. *Coriolus versicolor*.

## HISTORIA CLÍNICA Y ANAMNESIS

Paciente de 51 años, como antecedentes personales destaca conización en 2016 por CIN III con controles citológicos posteriores normales, fumadora de 5 cigarrillos al día, con inicio de las relaciones sexuales a los 16 años.

La paciente es remitida a la consulta de Patología Cervical por citología en febrero de 2020 con ASC-H, encontrándose asintomática.

## EXPLORACIÓN FÍSICA Y DIAGNÓSTICO DIFERENCIAL

En la exploración inicial se objetiva el cérvix macroscópicamente normoepitelizado. Se realiza colposcopia, que es satisfactoria y sin cambios patológicos, por lo que se toma nueva muestra

de citología, se solicita virus del papiloma humano y se cita a la paciente para control evolutivo. El resultado de la citología es ASCUS, y la toma de VPH sale positiva para el subtipo 33 (alto riesgo)<sup>(2)</sup>.

## TRATAMIENTO Y EVOLUCIÓN

Dada la positividad de VPH y la alteración citológica, que no es de alto grado, se decide iniciar tratamiento con Papilocare® gel vaginal, usando una cánula vaginal durante 21 días seguidos, y los 5 meses posteriores en días alternos<sup>(3)</sup>. Se cita a la paciente a los 6 meses de inicio del tratamiento para realizar una nueva colposcopia, objetivando en la zona de transformación, de 9-12 horarias punteado. Se realiza además nuevo control citológico tras tratamiento con Papilocare®, resultando negativo para lesión intraepitelial o malignidad.

## DIAGNÓSTICO FINAL

La paciente está citada en consulta de Patología Cervical para un nuevo control citológico y toma de VPH a los 6 meses de la última citología, por lo que aún está en control evolutivo.

## DISCUSIÓN Y DESCRIPCIÓN DE LA IMPORTANCIA DEL CASO

Lo destacado de este caso es que tras el uso de gel vaginal basado en *Coriolus versicolor*, como es el Papilocare®, en una paciente portadora de VPH de alto riesgo, no solo no se objetiva progresión en la lesión cervical, sino que además se produce la negativización de la citología<sup>(3-5)</sup>.

No obstante, el caso aún está en seguimiento, siendo necesario realizar un nuevo control citológico para verificar la no progresión de la lesión cervical, así como una nueva toma de VPH para objetivar si también es negativo.

Dado el resultado positivo del uso de Papilocare® gel vaginal en esta paciente, es necesario tener más experiencia al respecto, y así poder extraer conclusiones.

## BIBLIOGRAFÍA

1. Serrano Luis, et al. Efficacy of a Coriolus versicolor-Based Vaginal Gel in Women With Human Papillomavirus-Dependent Cervical Lesions: The PALOMA Study. *Journal of Lower Genital Tract Disease* 2021;Apr 25(2):130-136.
2. Arbyn M, et al. Human papillomavirus testing versus repeat cytology for triage of minor cytological cervical lesions. *Cochrane Database Syst Rev*.
3. Criscuolo AA, et al. Therapeutic Efficacy of a Coriolus versicolor-Based Vaginal Gel in Women with Cervical Uterine High-Risk HPV Infection: A Retrospective Observational Study. *Advances in Therapy* 2021;26(38):1202-1211.
4. Palacios S, et al. Beneficial effects of a Coriolus versicolor-based vaginal gel on cervical epithelization, vaginal microbiota and vaginal health: a pilot study in asymptomatic women. *BMC Womens Health*. 2017;Marzo(17):17-21.
5. Palefsky JM. Human papillomavirus infections: Epidemiology and disease associations. Edited by Martin S. Hirsch and Allyson Bloom. *UpToDate*. 2021;Mayo:1-18.

# TRATAMIENTO COADYUVANTE DE VIN COMÚN CON GEL GENITAL EXTERNO CON *CORIOLUS VERSICOLOR*. A PROPÓSITO DE UN CASO

DRA. PATRICIA BEROIZ FERNÁNDEZ

Hospital de Sant Joan de Déu de Martorell, Barcelona

## PUNTOS CLAVE

La displasia vulvar o VIN es una entidad para la cual disponemos de pocas herramientas terapéuticas sin efectos secundarios importantes. Se trata igualmente de una entidad infradiagnosticada (no se dispone de cribado, prácticamente la mitad son asintomáticas).

No existen registros poblacionales consistentes, pero un estudio con población española que incluyó a 5665 mujeres, halló que se trataba del 2% de patología del tracto genital inferior asociada a VPH.

Existen dos tipos de VIN:

1. El común o asociado a VPH: típico en etapa cronológica media, 45-55 años.
2. El diferenciado: típico a partir de los 60 años.

Se acepta que el riesgo de progresión de VIN a carcinoma escamoso es del 7-10% aproximadamente.

Sabemos que la inmunodepresión favorece el mantenimiento, recurrencia y progresión de estas lesiones especialmente en el caso de VIN tipo común.

## HISTORIA CLÍNICA

El caso que nos ocupa se trata de una paciente de 46 años que consulta por prurito vulvar de un mes de evolución.

Antecedentes personales: fibromialgia. DMID (insulina). Fumadora 5 c/día. No alergias medicamentosas conocidas.

Antecedentes gineco-obstétricos: TPAL 2002 TM 4/31-32 PF barrera.

No vacuna anti-VPH.

## EXPLORACIÓN FÍSICA

A la inspección se observa una placa sobre-elevada que abarca parcialmente sendos labios menores mayor y menor izquierdos de aproximadamente 2,5 cm.

Cuando se realiza vaginoscopia con ácido acético se observa realce de la lesión, más leucoplásica y sobreelevada con bordes regulares.

Se realiza biopsia de la lesión y VPH que informa de VIN tipo común, VPH 16 positivo.

Se descarta invasión oculta.

## TRATAMIENTO

Se decide iniciar tratamiento con imiquimod 5% ante la cautela para utilizar tratamiento escisional de entrada y al no poseer de láser CO<sub>2</sub>.

Se evalúa la paciente a las 3 semanas refiriendo ésta una pésima tolerancia al imiquimod, dolor y ardor.

Al tratarse de lesión única de pequeño tamaño se opta por terapia menos agresiva y se decide la aplicación de *Coriolus vesicolor* (Papilocare® gel genital externo) mientras se realiza derivación para láser CO<sub>2</sub> a Centro de tercer nivel de referencia.

Se cita a la paciente en 3 semanas, todavía no le han realizado el tratamiento destructivo, observándose una reducción notable de la lesión, prácticamente un tercio.

## EVOLUCIÓN FINAL

Se realiza vaporización con láser CO<sub>2</sub> de la lesión residual con tratamiento tópico, Papilocare®, ulterior.

Al mes del tratamiento existe una regresión prácticamente completa de la lesión vulvar.

### DISCUSIÓN E IMPORTANCIA DEL CASO

El VIN común, VPH dependiente, es una entidad relativamente frecuente para la cual disponemos de tratamientos que no siempre pueden preservar la anatomía y funcionalidad vulvar, por lo cual sería interesante disponer de terapias, coadyuvantes o que nos permitan minimizar efectos secundarios siempre teniendo en cuenta que se trata de una entidad con un alto porcentaje de recurrencias así como de un potencial riesgo de progresión a lesión invasora.

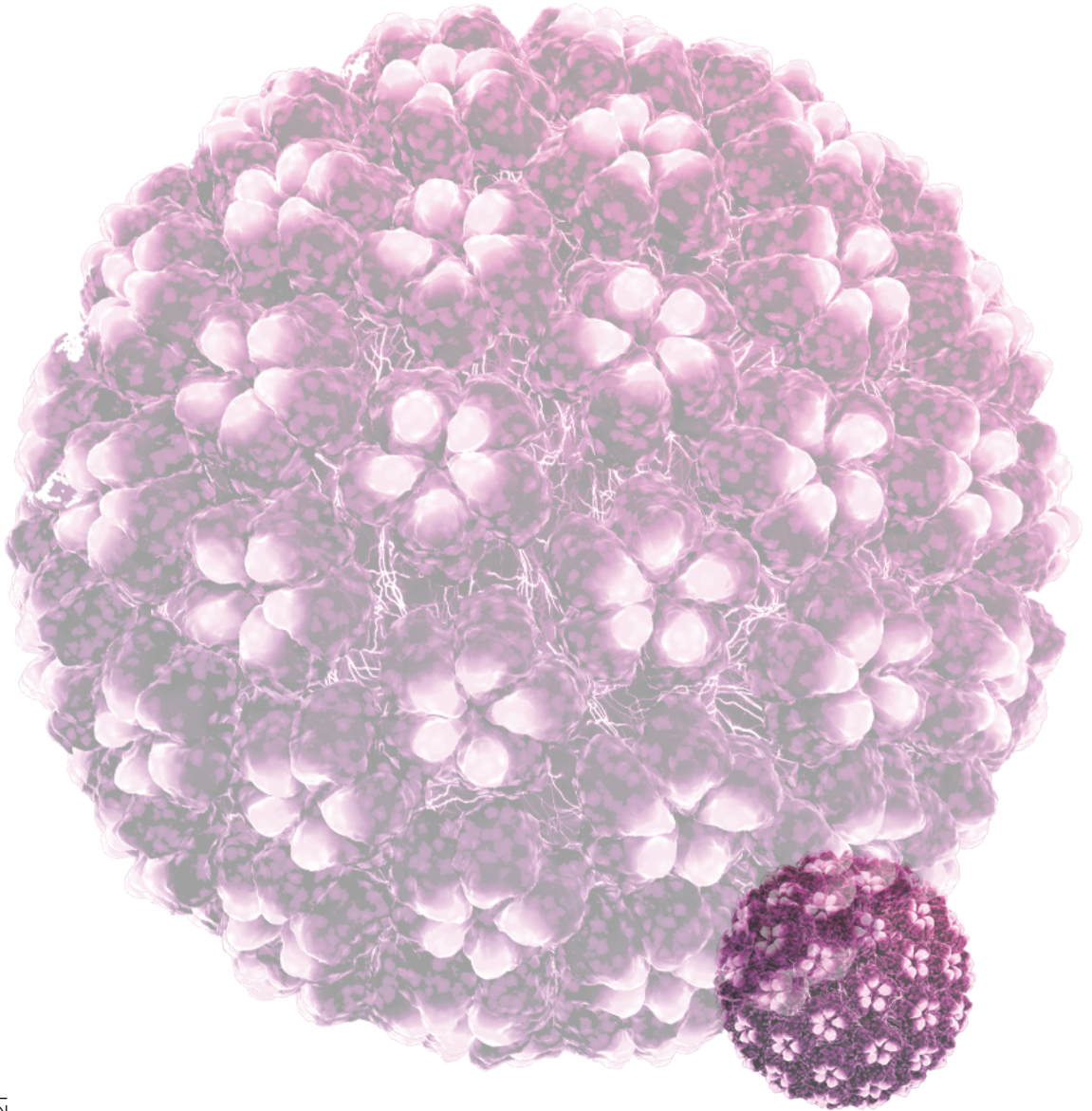
Serían necesarias varias series de pacientes para arrojar luz a este nivel.

### BIBLIOGRAFÍA

1. Westermann C, Fisher A, Clad A. Treatment of vulvar intraepithelial neoplasia with topical 5% Imiquimod cream. *Int J Obstet Gynecol* 2013; 120:266-270.
2. De Sanjose S, Alemany L, Ordi J. A Worldwide human papillomavirus genotype attribution in over 2000 cases of intraepithelial and invasive lesion of the vulva. *Eur J Cancer*. 2013 Nov;49(16):3450-61.
3. AEPCC Guías. Neoplasia vulvar intraepithelial (VIN) Ed 2015.
4. Holschneider CH Vulvar intraepithelial neoplasia. *Rev up To Date* 2017.



PAPILOCARE®



PAP-0134 12/2021



PAPILOCARE®

Procare  
Health  
Naturally woman

 **Ginecare**  
Formación médica continuada  
[www.ginecarefmc.com](http://www.ginecarefmc.com)